

Новые методы лечения васкулогенной эректильной дисфункции

О.Б. Жуков^{1,2}, А.Э. Васильев³, М.Б. Жуматаев^{1,2}

¹ФГАОУ ВО «Российский университет дружбы народов»; Россия, 117198 Москва, ул. Миклухо-Маклая, 6;

²Европейский медицинский центр; Россия, 129090 Москва, ул. Щепкина, 35;

³ФГБУ «Национальный медицинский исследовательский центр гематологии» Минздрава России;
Россия, 125167 Москва, Новый Зыковский пр., 4

Контакты: Олег Борисович Жуков ob.zhukov@yandex.ru

Введение. На начальных стадиях васкулогенной эректильной дисфункции (ЭД) артериовенозного генеза молодые мужчины, не удовлетворенные результатами терапии ингибиторами 5-фосфодиестеразы и/или интракавернозными инъекциями, отвергают хирургическое лечение. На декомпенсированной стадии ЭД фаллопротезирование становится методом выбора. Однако существуют и новые методы лечения, эффективность которых активно исследуется.

Материалы и методы. В статье приведены результаты хирургического лечения 38 пациентов 25–48 лет (в среднем $34,3 \pm 7,4$ года) с васкулогенной ЭД: 33 – с веноокклюзивными нарушениями эрекции, 5 – с артериальной недостаточностью кавернозных тел, из них у 2 были гемодинамические и клинические признаки артериовенозной ЭД в стадии субкомпенсации. Проводились стентирование или рентгеноэндоваскулярная эмболизация вен спиралями.

Результаты. Максимальный срок наблюдения составил 4 года. Общая клиническая компенсация и последующая сексуальная реабилитация оценивалась как удовлетворительная: международный индекс эректильной функции до операции составил $10,5 \pm 3,6$ (9–13), после операции – $21,3 \pm 4,2$ (14–25) ($p = 0,001$).

Заключение. Использование данных инновационных технологий позволяет провести сексуальную реабилитацию большинства больных с ЭД и избежать фаллопротезирования.

Ключевые слова: венозная эректильная дисфункция, внутрисосудистые спирали, рентгеноэндоваскулярная эмболизация

Для цитирования: Жуков О.Б., Васильев А.Э., Жуматаев М.Б. Новые методы лечения васкулогенной эректильной дисфункции. Андрология и генитальная хирургия 2018;19(2):58–68.

DOI: 10.17650/2070-9781-2018-19-2-58-68

New treatment approaches for vasculogenic erectile dysfunction

O.B. Zhukov^{1,2}, A.E. Vasilyev³, M.B. Zhumataev^{1,2}

¹RUDN University; 6 Miklukho-Maklaya St., Moscow 117198, Russia;

²European Medical Center; 35 Shchepkina St., Moscow 129090, Russia;

³National Medical Research Center for Hematology, Ministry of Health of Russia; 4 Novy Zykovskiy drive, Moscow 125167, Russia

Introduction. In the initial stages of vasculogenic erectile dysfunction (ED), young men who are dissatisfied by administration of inhibitor 5-phosphodiesterase and/or intracavernous injections tend to deny surgical treatment. At the decompensated stage of ED penile prosthesis implantation presents the method of choice. However, currently there are new treatment approaches, the effectiveness of which is actively being investigated.

Materials and methods. In article results of surgical treatment of 38 patients (25–48 years, mean age 34.3 ± 7.4 years) with vasculogenic ED are presented: 33 – venoocclusive ED, 5 – arterial insufficiency of the corpora cavernosa, 2 of them have hemodynamic and clinical signs of arteriovenous ED in subcompensation. The treatment included stenting or endovascular embolization with spirals.

Results. Maximum follow-up was 4 years. Overall clinical effectiveness and subsequent sexual rehabilitation were assessed as sufficient based on the international index of erectile function before surgery was $10,5 \pm 3,6$ (9–13) and after surgery – $21,3 \pm 4,2$ (14–25) ($p = 0,001$).

Conclusion. Application of these innovative technologies allows to perform a sexual rehabilitation of most patients with ED and to avoid phalloprosthesis implantation.

Key words: venous erectile dysfunction, intravascular spiral, endovascular embolization

For citation: Zhukov O.B., Vasilyev A.E., Zhumataev M.B. New treatments for vasculogenic erectile dysfunction. Andrologiya i genital'naya khirurgiya = Andrology and Genital Surgery 2018;19(2):58–68.

Введение

Одно из высокотехнологичных направлений отечественной и зарубежной медицины — рентгеноэндоваскулярная хирургия. В рамках данного направления ведется постоянный поиск новых методов лечения. В настоящее время каждая крупная урологическая клиника разрабатывает инновационные и малоинвазивные методы, которые отличаются высоким балансом эффективности и низким риском осложнений. К этой категории методов лечения проявляют наибольшую комплаентность пациенты с эректильной дисфункцией (ЭД).

Среди форм ЭД наиболее распространена васкулогенная [1, 2]. Методом выбора в оперативном лечении васкулогенной ЭД артериовенозного генеза считается фаллопротезирование. Однако молодые мужчины с начальными стадиями этого заболевания, неудовлетворенные результатами терапии ингибиторами 5-фосфодиэстеразы и/или интракавернозными инъекциями, обычно не соглашаются на фаллопротезирование. Это делает особенно актуальным поиск альтернативных способов их сексуальной реабилитации, в том числе среди методов рентгеноэндоваскулярной хирургии.

Прежде всего рассмотрим анатомические особенности системы кровоснабжения полового члена. Основная масса крови притекает к половому члену из системы внутренней подвздошной артерии, конечными ветвями висцерального ствола которой являются парные внутренние половые артерии [3, 4] (рис. 1).

Питая частично кожу и фасции полового члена, парные наружные половые артерии в значительно меньшей степени участвуют в кровоснабжении кавернозных тел полового члена (ветвь бедренной артерии, бассейн наружной подвздошной артерии).

Конечная ветвь внутренней половой артерии — артерия полового члена. Она, в свою очередь, делится на луковичную, уретральную артерии и глубокую, дорсальную артерии полового члена, каждая из которых

является парной. Различия между этими 3 видами артерий, касающиеся характера ветвления, места проникновения через белочную оболочку, а также их взаимосвязи, очень велики [5]. К артериям мышечного типа относят внутренние половые артерии и магистральные артерии полового члена.

Дорсальные артерии полового члена проходят по дорсалатеральной поверхности с обеих сторон непарной глубокой дорсальной вены, под глубокой фасцией и соединяются с уретральными и кавернозными артериями. Дорсальная артерия, как основной источник кровоснабжения головки полового члена, кожи, подкожных тканей и фасций, участвует в кровоснабжении и губчатого тела [6, 7].

Проникая в толщу кавернозных тел в зоне слияния ножек полового члена, глубокие (кавернозные) артерии полового члена делятся на множество спиральных (улитковых) артерий, которые открываются в каверны [8].

Через срединную перегородку между кавернозными телами соединяются кавернозные артерии, а в области верхушки кавернозных тел они анастомозируют с дорсальными и уретральными артериями. Луковичные и уретральные артерии снабжают кровью мочеиспускательный канал и губчатое тело, сохраняя анастомозы с кавернозными и дорсальными артериями [9].

Венозный отток от полового члена осуществляется посредством 3 дренажных коллекторов: системы поверхностной дорсальной вены, системы глубокой дорсальной вены и системы глубоких кавернозных вен [10].

Поверхностная дорсальная вена формируется за счет слияния сети подкожных вен, дренирующих кожу полового члена и его фасции, и проходит по дорсальной поверхности полового члена между фасцией Коллиса (поверхностной) и фасцией Бука (глубокой), иногда раздваиваясь у корня полового члена. Отток крови происходит в большую подкожную вену бедра или бедренную вену (система наружной подвздошной вены) [11].

Глубокая дорсальная вена дренирует головку, губчатое тело и дистальные 2/3 кавернозных тел, образуя в области венечной борозды венозное сплетение. Эмиссарные вены, осуществляя отток крови от каверн, впадают в циркулярные вены, которые под белочной оболочкой создают подоболочечное сплетение и впадают прямо или опосредованно в глубокую дорсальную вену. Начинаясь от венечной борозды, они располагаются на дорсальной поверхности (рис. 2).

Глубокая дорсальная вена проходит между кавернозными телами глубже фасции Бука и впадает в простатовезикальное сплетение, а затем в систему внутренней подвздошной вены.

Эмиссарные вены в проксимальных отделах полового члена объединяются для образования глубоких кавернозных вен, дренирующих проксимальный отдел кавернозных тел и бульбарный отдел губчатого тела.

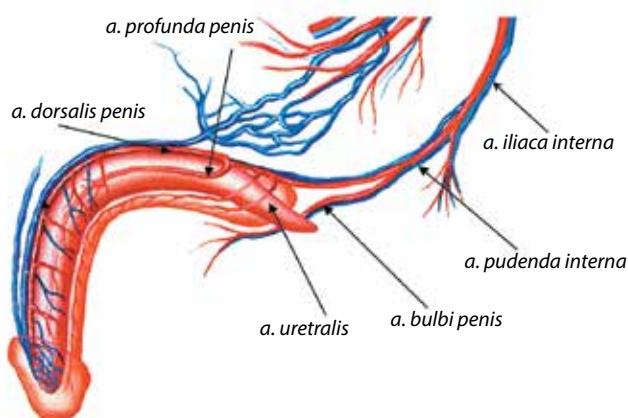


Рис. 1. Схема артериального кровоснабжения полового члена
Fig. 1. Diagram of arterial blood supply of the penis

Проходя между луковичным отделом уретры и ножками полового члена, глубокие кавернозные вены в количестве от 2 до 5 впадают во внутреннюю половую вену простатовезикального сплетения. Кавернозные и глубокая тыльная вены полового члена могут иметь клапаны (рис. 3) [9, 10].

В зависимости от степени клинической компенсации и топике поражения сосудистого русла полового члена проводят то или иное лечение. В 2018 г. исполняется 20 лет с начала применения ингибиторов фосфодиэстеразы 5-го типа для лечения больных с ЭД. За это время достигнуты существенные результаты

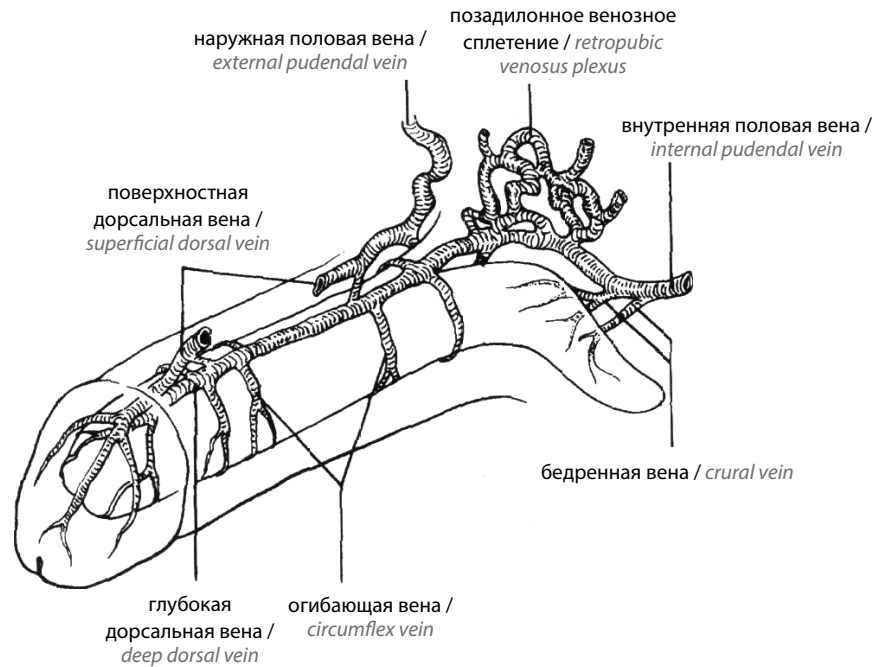


Рис. 2. Схема венозного оттока в половом члене (по W.D. Middleton)
Fig. 2. Diagram of venous outflow in the penis (per W.D. Middleton)

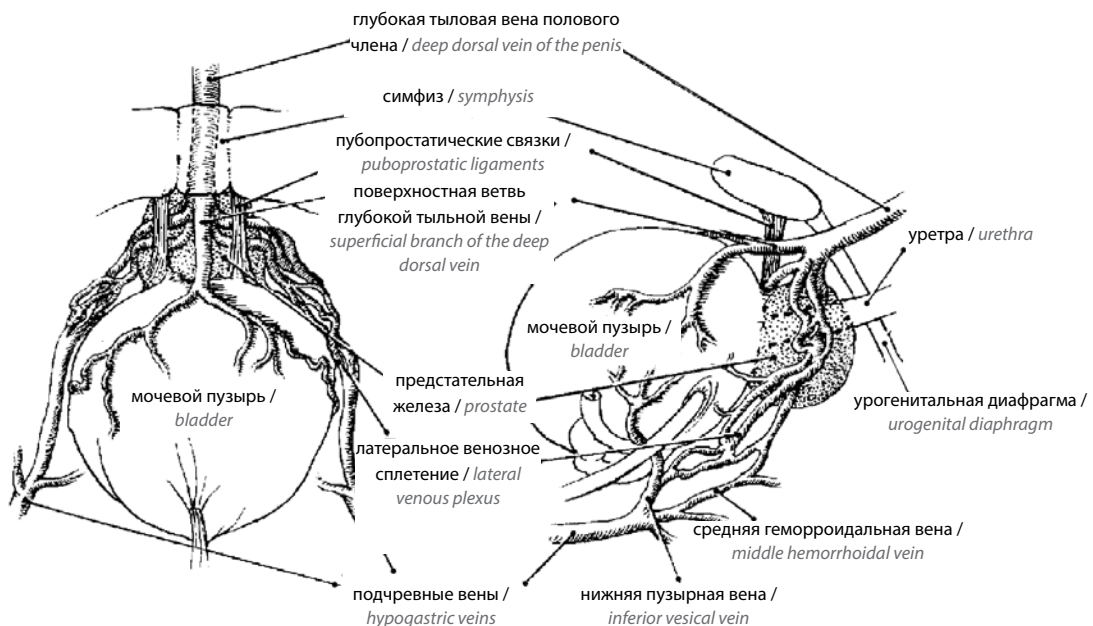


Рис. 3. Проксимальный этап венозного кровотока от полового члена [12]
Fig. 3. Proximal venous outflow in the penis [12]

в консервативной терапии нарушений эрекции. Появились препараты с пролонгированной активностью (36 ч). Повышение сексуальной уверенности у мужчин с ЭД, получающих лечение ингибиторами фосфодиэстеразы 5-го типа длительного действия, происходит и благодаря непосредственному улучшению эректильной функции, и, опосредованно, благодаря улучшению способности к спонтанному проведению полового акта и снижению беспокойства из-за его недостаточной продолжительности [13].

В марте 2018 г. на рынок России вышел первый дженерик тадалафила — препарат Динамико Лонг (в дозировке 20 мг) от компании «Тева»¹. Действующее вещество препарата Динамико Лонг — тадалафил — применяется для терапии ЭД, улучшает эректильную функцию в условиях сексуальной стимуляции, усиливая приток крови к половому члену. Динамико Лонг производится из израильской субстанции на родине компании «Тева» — в Израиле — с соблюдением самых современных требований и стандартов качества [14]². Позже (летом 2018 г.) препарат будет доступен и в дозировке 5 мг.

Динамико Лонг обеспечивает полноценную сексуальную жизнь³ пациента. Пролонгированное действие препарата может сохраняться до 36 ч, позволяя свободно выбирать время интимной близости [15]. Прием таблетки вечером в пятницу позволяет пациенту иметь сексуальные отношения в любое время до утра воскресенья, что освобождает от необходимости четко планировать интимную жизнь.

При лечении ЭД тадалафилом в дозе 20 мг у большинства мужчин отмечалось значимое улучшение оргазмической и эякуляторной функций относительно исходного уровня [16].

Эффективные методы оперативного лечения артериальной недостаточности кавернозных тел полового члена ранее были основаны на реваскуляризации из бассейна нижних эпигастральных сосудов. После внедрения в практику микрохирургической техники было предложено множество методик реконструкции пенильного кровотока. Сравнение эффективности различных видов реваскуляризации полового члена, таких как создание артерио-артериальных анастомозов, крайне затруднено в связи с тем, что имеющиеся исследования несопоставимы по принципам отбора больных, методике операции и критериям оценки результатов. Этим объясняется разброс данных о частоте получения положительных результатов при применении артерио-

артериальных методов — от 33 до 52 % в отдаленные сроки наблюдения. Из осложнений реваскуляризации полового члена в 1/4 случаев наблюдается тромбоз анастомоза, что расценивается как неудача лечения и больным, и хирургом. Результаты открытой венозной хирургии полового члена также зачастую не удовлетворяют пациента и врача, особенно при нетщательном отборе пациентов и несоблюдении принципов персонализированной медицины, которая характеризуется выбором метода лечения в зависимости от топике поражения и характера венозного дренажа.

При проксимальном направлении патологического венозного дренажа кавернозных тел полового члена мы проводили гофрирующие операции на ножках полового члена. Суть метода заключается в создании промежностного доступа и наложении дубликатуры белочной оболочки кавернозных тел в области ножек по их вентральной поверхности. Таким образом ограничивали венозный отток в проксимальном направлении и повышали интракавернозное давление, необходимое для ригидной эрекции. При дистальном направлении патологического венозного дренажа традиционно выполняли резекцию глубокой дорсальной вены, лигирование всех циркулярных, эмиссарных вен полового члена. Отметим, что клиническая эффективность этих операций не превышает 40–50 %. Справедливости ради не следует забывать о попытках проведения у больных с проксимальным направлением патологического венозного дренажа лапароскопического клипирования вен перипростатического венозного сплетения на преимущественной стороне поражения. Однако и эти операции не могли быть выполнены радикально и с клинически значимым эффектом по причине невозможности дифференцировки вен, относящихся только к проксимальному сегменту полового члена. Таким образом, продолжается поиск оптимальных методов лечения васкулогенной ЭД. Одним из векторов развития этого направления являются рентгеноэндоваскулярные и гибридные операции.

Материалы и методы

С 2012 г. мы обследовали 288 больных с подозрением на нарушения эрекции васкулогенного характера. Критериями включения были сосудистый генез ЭД и отсутствие эффекта от консервативного лечения в течение 6 мес и более. Критериями исключения явились эндокринные причины нарушения эрекции, курение, структурно органические изменения кавернозных тел

¹Март 2018 г. — момент начала продаж препарата Динамико Лонг на территории России [14].

²Завод «Тева Фармацевтические Предприятия Лтд» (Кфар Саба, Израиль), на котором производится препарат Динамико Лонг, сертифицирован по стандарту GMP, который устанавливает требования к организации производства и контроля качества лекарственных средств для медицинского применения. Сертификат GMP-00491/18/IL от 31.01.2018 [14].

³Под полноценной сексуальной жизнью понимается возможность проведения полового акта.

и белочной оболочки, лабораторно-клинические признаки декомпенсации сахарного диабета, острые воспалительные заболевания мочевых путей, полового члена, мошонки и предстательной железы.

Алгоритм обследования включал сбор анамнеза и физикальный осмотр. При первичном собеседовании учитывали сексуальный анамнез больного, давность заболевания, степень адаптации к нарушению эрекции, наличие мотивации к улучшению качества сексуальной жизни и сексуального партнера. Клинические проявления в виде неустойчивой эрекции, ослабления или исчезновения ее в клиностазе и усиления в ортостазе, а также детумесценцию без эякуляции с анамнестическими указаниями на интенсивную половую жизнь, с частыми эксцессами и искусственной пролонгацией полового акта считали характерными симптомами веноокклюзивной ЭД либо признаками риска ее развития (табл. 1). Медленное увеличение напряжения (тумесценции) полового члена в процессе коитуса может свидетельствовать об артериальной недостаточности полового члена. У большинства пациентов причиной обращения их к врачу стала одна и/или более неудачная попытка половой жизни.

Таблица 1. Клинические проявления заболевания, n = 88

Table 1. Clinical manifestations of the disease

Симптом Symptom	Число случаев, % Number of cases, %
Ослабление спонтанных и адекватных эрекций Weakening of spontaneous and adequate erections	70
Отсутствие спонтанных и адекватных эрекций Absence of spontaneous and adequate erections	5
Быстрая детумесценция до семяизвержения Fast detumescence before ejaculation	40
Увеличение промежутков между коитусами Increased intervals between coituses	41
Отсутствие повторных коитусов Absence of repeat coituses	17
Увеличение времени сексуальной стимуляции, необходимой для достижения эрекции (тумесценции) Increased duration of sexual stimulation necessary for erection (tumescence)	30
Неуверенность в себе Lack of self-confidence	53
Ожидание неудачи Expectation of failure	21
Снижение либидо Decreased libido	11

Оценивали международный индекс эректильной функции (International Index of Erectile Function, МИ-ЭФ), проводили общеклиническую и лучевую диагностику согласно протоколу ведения таких больных. В исследование включили 38 прооперированных нами пациентов 25–48 лет (в среднем $34,3 \pm 7,4$ года) с васкулогенной ЭД: 33 – с веноокклюзивными нарушениями эрекции, 5 – с артериальной недостаточностью кавернозных тел, из них у 2 были гемодинамические и клинические признаки артериовенозной ЭД в стадии субкомпенсации. Диагноз устанавливали на основании ультразвуковой доплерографии (УЗДГ) кавернозных тел полового члена с интракавернозным фармакотестом в соответствии с гемодинамическими критериями. Больным с подтвержденным при УЗДГ васкулогенным характером ЭД назначали либо мультиспиральную компьютерную томографию (МСКТ) кавернозных тел с контрастированием (фармакокавернозографию) при веноокклюзивных нарушениях, либо МСКТ артерий таза при клинических и доплерографических подозрениях на артериальную недостаточность кавернозных тел полового члена.

Для выполнения динамической МСКТ-фармакокавернозографии пациент располагался на столе компьютерного томографа Toshiba Aquilion 64 на спине с запрокинутыми за голову руками. Сканирование проводили в нативную фазу от крыльев подвздошной кости до уровня головки полового члена с задержкой дыхания на вдохе. После этого выполняли интракавернозную инъекцию вазоактивного препарата (каверджект в дозе 10–20 мкг) и УЗДГ сосудов полового члена. Данное исследование проводится для исключения ложноположительных и ложноотрицательных результатов МСКТ-фармакокавернозографии (рис. 4).

По результатам сканирования в нативную фазу определяли область исследования (от верхней ости крыла подвздошной кости до нижней трети бедра). При достижении максимального фармакологического ответа в кавернозные тела вводилось неионосодержащее низкоосмолярное рентгеноконтрастное вещество йопамидол или йодиксанол (10 мл, разведенные в 40 мл физиологического раствора). Использование данной концентрации позволяет, с одной стороны, оптимально контрастировать кавернозные тела, избегая эффекта «переконтрастирования», а с другой – уменьшить травмирование эпителия кавернозной ткани высокоосмотическими растворами, к группе которых относятся используемые контрастные препараты. При введении половины объема раствора запускали программу сканирования с последующим введением оставшегося объема для достижения ригидной эрекции. Последующее сканирование осуществляли через 50 с после кавернозографии. МСКТ сосудов таза выполняли по протоколу Pelvis HCT Native; 120 KV; 60 mA; Rot. Time 0,5. Обработка полученных данных

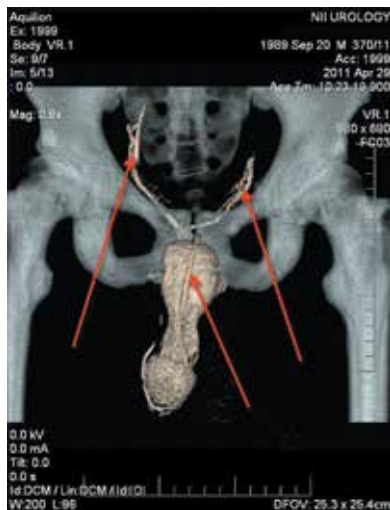

Рис. 4. Динамическая мультиспиральная компьютерная томография кавернозных тел с контрастированием (фармакокавернозография). Патологический венозный дренаж магистрального типа смешанного направления

Fig. 4. Dynamic spiral contrast-enhanced computed tomography of the cavernous bodies (pharmacocavernosography). Pathological magistral mixed type venous drainage

включала MPR и 3D-реконструкцию, после нее данные переносили на пленку и/или CD/DVD. В «костном» режиме оценивали состояние костно-суставной системы на исследуемых уровнях с наложением сосудистой фазы. Операции проводили в рентгеноперационной с использованием ангиографов Phillips Integris и Toshiba.

При компенсированной и субкомпенсированной стадиях артериальной недостаточности кавернозных тел полового члена выполняли операции 2 типов в зависимости от уровня, протяженности поражения и характера строения сосудистой стенки. При изолированном атеросклеротическом проксимальном уровне поражения проводили стентирование внутренних подвздошных артерий мышечно-эластического типа периферическими стентами с системой доставки (Boston Scientific, Франция). Для установки использовали унилатеральный пункционный трансфemorальный и плечевые доступы. Проведены 5 подобных операций, из них 2 – с баллонной дилатацией. При протяженном поражении половых артерий на среднем уровне применяли баллонный катетер диаметром 4–5 мм под давлением 8–10 атм и экспозицией до 1 мин с последующим ангиографическим контролем. Операцию начинали от дистального участка артериального сосуда.

При веноокклюзивных нарушениях эрекции в виде патологического венозного дренажа кавернозных тел полового члена проксимального направления и магистрального типа осуществляли рентгеноэндоваскулярную эмболизацию данных вен спиралями для сосудистой эмболизации типа Gianturco IMWCE-38-3-4, IMWCE-35-3-5 при пункционном доступе через дор-

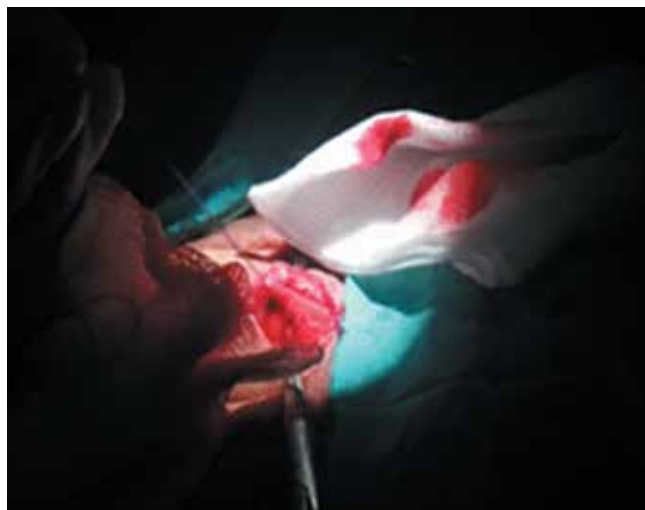

Рис. 5. Глубокая дорсальная вена взята на держалки
Fig. 5. Deep dorsal vein on traction sutures

сальную вену полового члена. На 1-м (открытом) этапе операции под местной проводниковой анестезией выполняли разрез длиной 4 см по дорсальной поверхности полового члена, после рассечения поверхностной и глубокой фасций по срединной линии выделяли глубокую дорсальную вену полового члена на протяжении. Вену брали на держалки (рис. 5), между которыми ее пунктировали по Сельдингеру (рис. 6).

По нитиноловому микропроводнику (чаще использовали Fathom 14 (Boston Scientific, Франция), особенно при плечевом или радиальном доступе) достаточной длины устанавливали венозный микрокатетер (чаще периферический микрокатетер Direxion (Boston Scientific, Франция)), проводили флебографию. Выявляли венозные коллекторы, соответствующие данным, полученным при динамической МСКТ-фармакокавернозографии. Проводили окклюзию кровотока

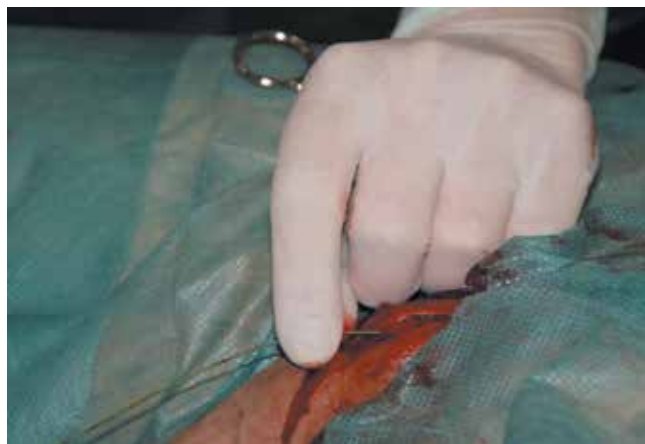

Рис. 6. Пункция глубокой дорсальной вены
Fig. 6. Venipuncture of the deep dorsal vein

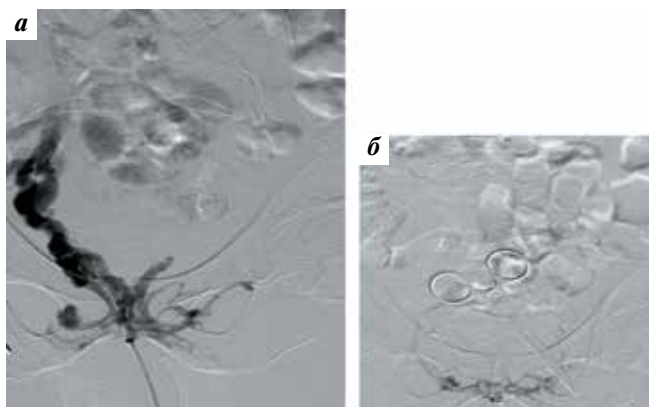


Рис. 7. Контрольная флебография: а – наличие кровотока в венозных коллекторах; б – прекращение кровотока в венозных коллекторах

Fig. 7. Control phlebography: a – presence of blood flow in venous collectors; б – cessation of blood flow in venous collectors

внутрисосудистыми отделяемыми и выталкиваемыми спиралями, после чего осуществляли флебографический контроль, результаты которого свидетельствовали о прекращении кровотока в данных венозных коллекторах (рис. 7).

После извлечения катетера выделяли глубокую дорсальную вену на максимальном протяжении в проксимальном и дистальном направлении. Выполняли лигирование эмиссарных, циркулярных вен. Глубокую дорсальную вену дважды перевязывали; проводили ее резекцию между лигатурами. Рану ушивали отдельными швами. Пациенты были выписаны на следующий день, швы снимали через 7–8 дней. Половая жизнь рекомендовалась через 4 нед. Провели 33 подобных операции.

В 12 случаях при веноокклюзивных нарушениях эрекции одномоментно билатерально устанавливали

внутрисосудистые спирали через трансфemorальный доступ. В 8 из 12 случаев через трансфemorальный доступ провели склеротерапию лауромакроголом 400 в объеме 4–6 мл с предварительной obturацией баллон-катетером при рассыпном типе веноокклюзивной ЭД. Затем осуществляли флебологический контроль и определяли стаз контрастного вещества в выключенных венозных сосудах. Такая методика наиболее приемлема при выраженной извитости и варикозном расширении вен данной области, которые затрудняют доставку проводника, венозного катетера и внутрисосудистой спирали. Склерозант вводили при рецидиве венозного заболевания. Объем склерозанта рассчитывали интраоперационно; он был равен объему контрастного вещества. Через 1 мес у этих пациентов проводили рентгенологический контроль для исключения дислокации спирали.

Для возобновления половой жизни после предшествовавшего длительного воздержания через 1–2 мес с момента операции пациентам назначали ингибитор 5-фосфодиэстеразы. С марта 2018 г. для этой цели применяли Динамико Лонг (тадалафил) в дозе 20 мг 2–3 раза в неделю.

Результаты и обсуждение

Максимальный срок наблюдения составил 4 года. У 88 (29 %) из 288 обследованных выявлена веноокклюзивная ЭД. Наиболее частое патологическое состояние – венозный сброс в подвздошные вены малого таза (55,7 %), второй по распространенности коллектор – эпигастральные вены (18,18 %) (табл. 2).

Общая клиническая компенсация и последующая сексуальная реабилитация оценивались нами как удовлетворительные: МИЭФ-5 возрос с $10,5 \pm 3,6$ (9–13)

Таблица 2. Выявленные коллекторы патологического венозного сброса крови из кавернозного бассейна полового члена при эректильной дисфункции

Table 2. Identified collectors of pathological blood discharge from the cavernous pool of the penis in erectile dysfunction

Коллекторы Collectors	Число пациентов Number of patients	
	абс.	%
Подвздошные вены малого таза Iliac veins of the lesser pelvis	49	55,70
Эпигастральные вены Epigastric veins	16	18,18
Выраженный кавернозный фиброз Pronounced cavernous fibrosis	12	13,61
Смешанный вариант: подвздошные + эпигастральные венозные бассейны Mixed variant: iliac + epigastric venous pools	11	12,51
<i>Всего</i> <i>Total</i>	88	100

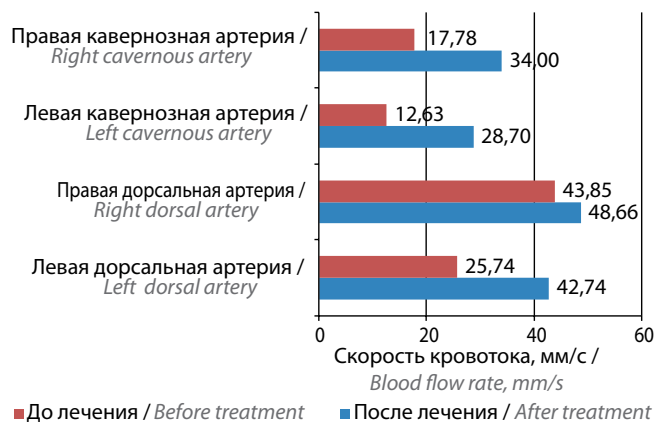


Рис. 8. Скорость кровотока в кавернозных и дорсальных артериях до и после лечения препаратом Динамико Лонг

Fig. 8. Blood flow rate in the cavernous and dorsal arteries before and after treatment with the Dynamico Long drug

до операции до $21,3 \pm 4,2$ (14–25) после нее ($p = 0,001$). В послеоперационном периоде больные с патологическим проксимальным венозным дренажем воздерживались от сексуальной жизни в течение 4 нед в связи с длительностью процесса тромбообразования в выключенных венозных коллекторах.

В группе с декомпенсированными нарушениями эрекции пациенты принимали Динамико Лонг в дозе 20 мг 2–3 раза в неделю. Уверенность пациентов в проведении полового акта возросла на 61 %, оргазмическая составляющая копулятивного цикла – на 52 %, эякуляторная – на 53 % по сравнению с исходными данными (до назначения препарата). Перед иницированием начала половой жизни после операции больным проводили УЗИ сосудов полового члена, по данным которой отмечалось улучшение кровотока по кавернозным артериям. Средневзвешенное возрастание скорости кровотока в кавернозных артериях на фоне терапии препаратом Динамико Лонг (тадалафил) составило 64 % через 1 мес наблюдения (рис. 8).

На фоне терапии препаратом Динамико Лонг (тадалафил) увеличилась степень прироста площади кавернозных тел полового члена, что отражает клиническое улучшение (рис. 9).

Большое внимание мы уделяли топической диагностике и достоверности получения результатов. Так, при проведении фармакокавернозографии в обязательном порядке проводили дополнительную перфузию кавернозных тел физиологическим раствором для достижения ригидной стадии эрекции ER5, и рентгенологическая оценка результата осуществлялась только в этом случае.

С целью снижения инвазивности и исключения открытого этапа операции при проксимальном типе патологического венозного дренажа кавернозных тел у 12 больных имплантировали внутрисосудистые спирали билатерально в венозные коллекторы пери-

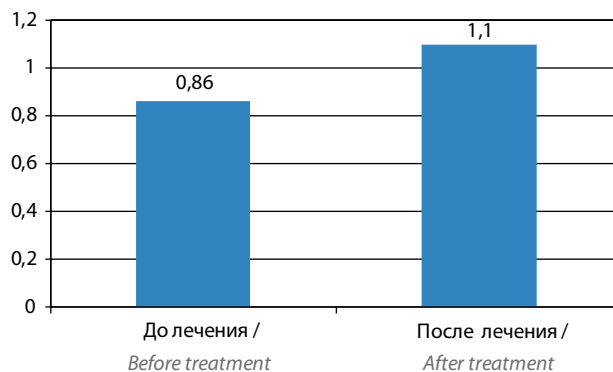


Рис. 9. Прирост площади кавернозных тел полового члена на фоне терапии препаратом Динамико Лонг

Fig. 9. Increased area of the cavernous bodies of the penis during treatment with the Dynamico Long drug

простатического сплетения через односторонний транс-феморальный доступ. Эффект был клинически значимым, что принципиально отличает данный метод от предложенных ранее [4] (рис. 10, 11).

Особенностью данного метода является возможность из одного пункционного доступа проводить коррекцию вен перипростатического венозного сплетения с обеих сторон, не прибегая к необходимости вскрытия передней стенки глубокой дорсальной вены. На 2-м этапе устанавливали внутрисосудистую спираль (рис. 12).

За время наблюдения выявлено 2 клинических рецидива через 1 и 4 мес после операции. Проведено дополнительное обследование и повторная МСКТ-фармакокавернозография, по данным которой в 1-м случае

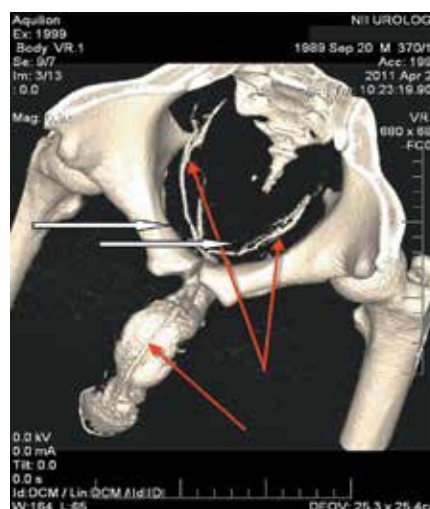


Рис. 10. Динамическая мультиспиральная компьютерная томография кавернозных тел с контрастированием (фармакокавернозография). Проксимальный венозный дренаж (указан стрелками) у больного Ф., 34 года; 5-я стадия эрекции

Fig. 10. Dynamic spiral contrast-enhanced computed tomography of the cavernous bodies (pharmaco-cavernosography). Proximal venous drainage (indicated by arrows) in patient F., 34 years old; 5th erection stage

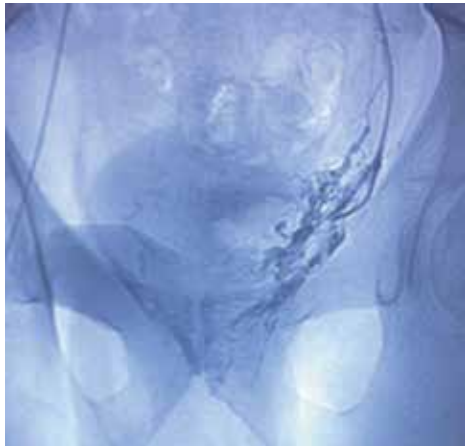


Рис. 11. Трансфеморальная суперселективная флебография перипроstaticического венозного сплетения слева

Fig. 11. Transfemoral superselective phlebography of the periprostatic venous plexus on the left

обнаружена незначительная дислокация спирали, во 2-м случае — ложный местный локальный рецидив во вновь открывшихся венозных сосудах проксимального направления магистрального типа. Выполнены в 1-м случае повторная рентгеноэндоваскулярная операция в объеме склеротерапии рецидивных дренирующих вен полового члена, во 2-м случае — открытая операция по редукции венозного оттока полового члена. Эти пациенты были сексуально реабилитированы.

У 38 больных, прооперированных с использованием рентгеноэндоваскулярных методов, не выявлено показаний для установки фаллопротеза в послеоперационном периоде и во время дальнейшего динамического наблюдения.

Заключение

Формирующееся высокотехнологичное междисциплинарное направление медицины — ангиоурология — требует слаженной работы команды специалистов. Они должны обладать высоким уровнем знаний в области применения лучевых трехмерных визуализирующих методов, большим исследовательским потенциалом, опытом в чрескатетерной хирургии, а также уметь оценивать надежность и безопасность представленных на рынке эмболизирующих материалов.

Ассоциация сосудистых урологов и репродуктологов приступила к формированию таких конкурентоспособных команд специалистов, проводя междисциплинарные хирургические школы в крупных регионах

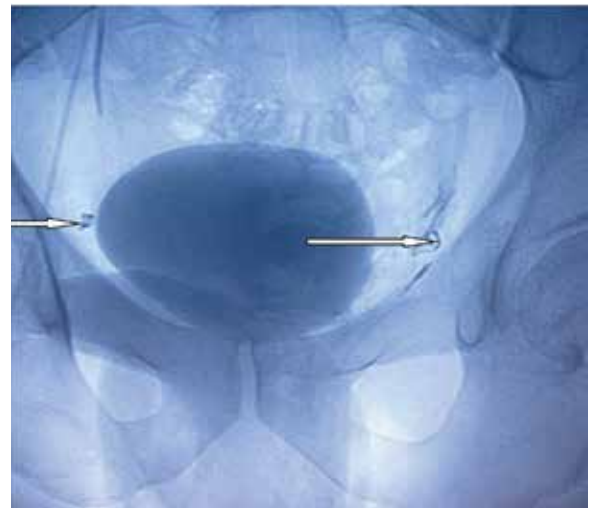


Рис. 12. Установка внутрисосудистых спиралей через трансфеморальный доступ

Fig. 12. Installation of intravascular helices through transfemoral access

России и странах СНГ. В них компетентное партнерство профессионалов обеспечивает реальное улучшение качества жизни пациентов.

Одним из векторов прогресса этого направления медицины будет развитие гибридных технологий визуализации и хирургии. Требуется продолжение исследований васкулогенных нарушений эрекции с целью разработки операции, наиболее эффективно ликвидирующей патологический венозный дренаж кавернозных тел полового члена.

Постоянный мониторинг и координирующие взаимодействия с рентгеноэндоваскулярными хирургами направлены на оценку отдаленных результатов оперативного лечения у такого молодого и весьма уязвимо-го контингента пациентов, как больные с васкулогенной ЭД. Описанные методы позволяют обеспечить достаточно эффективную сексуальную реабилитацию больных с ЭД, что значительно снижает необходимость в фаллоэндопротезировании.

Появление нового ингибитора фосфодиэстеразы 5 типа Динамико Лонг для терапии ЭД позволяет сделать сексуальную жизнь пациента полноценной на этапе ее возобновления — реабилитации после длительной вынужденной паузы, связанной с хирургическим лечением ЭД. Наши исследования показали, что эффективность тадалафила основана в том числе на увеличении артериальной перфузии каверн и их функциональной площади. Применение тадалафила открывает новые перспективы для восстановления копулятивно-го цикла и улучшения качества жизни больных с ЭД.

ЛИТЕРАТУРА / REFERENCES

1. Kawanishi Y., Izumi K., Muguruma H. et al. Three-dimensional CT cavernosography: reconsidering venous ligation surgery on the basis of the modern technology. *BJU Int* 2011;107(9):1442–6. DOI: 10.1111/j.1464-410X.2010.09644.x. PMID: 20868388.
2. Ghafoori M., Varedi P., Alavi M. et al. CT cavernosography: a new method for evaluating venous incompetence in impotent patients. *Iran J Radiol* 2010;7(3):171–4.
3. Курбатов Д.Г., Кузнецкий Ю.Я., Китаев С.В., Брусенский В.А. Применение магнитно-резонансной томографии в диагностике веногенной эректильной дисфункции. *Андрология и генитальная хирургия* 2005;(4):28–33. [Kurbatov D.G., Kuznetsky Yu. Ya., Kitaev S.V., Brusensky V.A. Magnetic resonance imaging in the diagnostics of venogenic erectile dysfunction. *Andrologiya i genital'naya khirurgiya = Andrology and Genital Surgery* 2005;(4):28–33. (In Russ.)].
4. Курбатов Д.Г., Лепетухин А.Е., Дубский С.А., Ситкин И.И. Новая технология в хирургии патологического дренажа кавернозных тел. *Андрология и генитальная хирургия* 2013;(1):15–21. [Kurbatov D.G., Lepetukhin A.E., Dubskiy S.A., Sitkin I.I. New technology in surgery abnormal venous drainage of the corpora cavernosa. *Andrologiya i genital'naya khirurgiya = Andrology and Genital Surgery* 2013;(1):15–21. (In Russ.)].
5. Кротовский Г.С., Учкин И.Г., Забельская Т.Ф. и др. Выбор метода лечения васкулогенной эректильной дисфункции. *Андрология и генитальная хирургия* 2000;(1):57–8. [Krotovskiy G.S., Uchkin I.G., Zabel'skaya T.F. et al. The choice of treatment of vasculogenic erectile dysfunction. *Andrologiya i genital'naya khirurgiya = Andrology and Genital Surgery* 2000;(1):57–8. (In Russ.)].
6. ACR Committee on Drugs and Contrast Media. *ACR Manual on Contrast Media*. Version 7. American College of Radiology, 2010.
7. Barrett B.J., Katzberg R.W., Thomsen H.S. et al. Contrast-induced nephropathy in patients with chronic kidney disease undergoing computed tomography: a double-blind comparison of iodixanol and iopamidol. *Invest Radiol* 2006;41(11):815–21. DOI: 10.1097/01.rli.0000242807.01818.24. PMID: 17035872.
8. Kuhn M.J., Chen N., Sahani D.V. et al. The PREDICT study: a randomized double-blind comparison of contrast-induced nephropathy after low- or isoosmolar contrast agent exposure. *AJR Am J Roentgenol* 2008;191(1):151–7. DOI: 10.2214/AJR.07.3370. PMID: 18562739.
9. Sutton A.G., Finn P., Campbell P.G. et al. Early and late reactions following the use of iopamidol 340, iomeprol 350 and iodixanol 320 in cardiac catheterization. *J Invasive Cardiol* 2003;15(3):133–8. PMID: 12612387.
10. Bellin M.-F., Stacul F., Webb J.A. et al. Late adverse reactions to intravascular iodine based contrast media: an update. *Eur Radiol* 2011;21(11):2305–10. PMID: 21779853. DOI: 10.1007/s00330-011-2200-9.
11. Ballerini L., Bsrbaresi F., Binaghi G. et al. Iopamidol in cardioangiography: a retrospective, multicentre study. Part I. *Adult patients. Int J Card Imaging* 1992;8(1):35–43. PMID: 1619303.
12. Хинман Ф. *Оперативная урология: атлас*. М.: Гэотар-Мед, 2001. 1192 с. [Hinman's Atlas of Urologic Surgery. Moscow: Geotar-med, 2001. 1192 p. (In Russ.)].
13. Sontag A., Ni X., Althof S.E., Rosen R.C. Relationship between erectile function and sexual self-confidence: a path analytic model in men being treated with tadalafil. *Int J Impot Res* 2014;26(1):7–12. DOI: 10.1038/ijir.2013.31. PMID: 23864107.
14. Динамико Лонг. Государственный реестр лекарственных средств. Доступно по: [http://grls.rosminzdrav.ru/Grls_View_v2.aspx?routingGuid=9d87922e-7710-4b5b-a490-ea44b0d31737&t=](http://grls.rosminzdrav.ru/Grls_View_v2.aspx?routingGuid=9d87922e-7710-4b5b-a490-ea44b0d31737&t=[Dinamiko Long. State register of medicines. Available at: <a href=) (In Russ.)].
15. Верткин А.Л., Пушкарь Д.Ю., Тополянский А.В., Сегал А.С. Эректильная дисфункция. *Лечащий врач* 2003;(7):54–60. [Vertkin A.L., Pushkar' D.Yu., Topolyansky A.V., Segal A.S. Erectile dysfunction. *Lechashchiy vrach = Attending Physician* 2003;(7):54–60. (In Russ.)].
16. Paduch D.A., Bolyakov A., Polzer P.K., Watts S.D. Effects of 12 weeks of tadalafil treatment on ejaculatory and orgasmic dysfunction and sexual satisfaction in patients with mild to severe erectile dysfunction: integrated analysis of 17 placebo-controlled studies. *BJU Int* 2013;111(2):334–43. DOI: 10.1111/j.1464-410X.2012.11656.x. PMID: 23356749.

Вклад авторов

О.Б. Жуков: разработка дизайна исследования, обследование и отбор пациентов, выполнение операций, наблюдение пациентов в раннем и отдаленном послеоперационном периоде, оценка результатов проведенного оперативного лечения, получение данных для анализа, анализ полученных данных, написание текста статьи; А.Э. Васильев: ассистирование на рентгенэндоваскулярных операциях, выполнение контрольных рентгенэндоваскулярных исследований; М.Б. Жуматаев: участие в обследовании и наблюдении отдельных пациентов; участие в оценке результатов проведенного оперативного лечения, редактирование переводной версии резюме.

Authors' contributions

O.B. Zhukov: development of study design, assessment and selection of patients, surgical treatment, follow-up at early and delayed postoperative period, assessment of outcomes of performed surgical treatment, obtaining data for analysis, analysis of the obtained data, article writing; A.E. Vasilyev: assistance in interventional operations, performance of control X-ray endovascular procedures; M.B. Zhumataev: involvement in assessment and observation of some patients; involvement in assessment of outcomes of performed surgical treatment, editing of translated abstract.



ORCID авторов

О.Б. Жуков: <https://orcid.org/0000-0003-3872-5392>

А.Э. Васильев: <https://orcid.org/0000-0001-6550-1939>

М.Б. Жуматаев: <https://orcid.org/0000-0003-1840-6511>

ORCID of authors

O.B. Zhukov: <https://orcid.org/0000-0003-3872-5392>

A.E. Vasilyev: <https://orcid.org/0000-0001-6550-1939>

M.B. Zhumataev: <https://orcid.org/0000-0003-1840-6511>

Конфликт интересов. Авторы заявляют об отсутствии конфликта интересов.

Conflict of interest. The authors declare no conflict of interest.

Финансирование. Исследование проведено без спонсорской поддержки.

Financing. The study was performed without external funding.

Информированное согласие. Все пациенты подписали информированное согласие на участие в исследовании.

Informed consent. All patients gave written informed consent to participate in the study.