



## Комплексная терапия патоспермии у больных после рентгенэндоваскулярной склеротерапии тестикулярных вен

О.Б. Жуков, В.А. Уколов, А.А. Жуков

ФГБУ «Научно-исследовательский институт урологии» Минздрава России, Москва

Контакты: Олег Борисович Жуков ob.zhukov@yandex.ru

Нами проведено обследование 44 больных с варикоцеле и патоспермией в виде астено- и олигозооспермии: 30 больных вошли в опытную и 14 больных — в контрольную группу. Из них в браке состоял 21 больной (16 — из опытной, 5 — из контрольной группы). Всего оперировано 43 больных из обеих групп. Больные опытной группы составили 29 человек, 1 больной выбыл из исследования по причине смены постоянного места жительства. Больные контрольной группы составили 14 человек. Из всех больных обеих групп с субклинической стадией варикоцеле оперировано 6 больных, с I стадией — 10 больных, со II стадией — 18, с III — 9. Возраст оперированных больных опытной и контрольной групп был сравним и составил  $34,1 \pm 7,2$  года и  $31,2 \pm 4,6$  года соответственно. Всем больным проведена эндоваскулярная склеротерапия тестикулярных вен, из них 3 пациентам она выполнена с двух сторон. Комплекс АндроДоз в более короткие сроки способствует восстановлению параметров эякулята, улучшая морфологию, увеличивая концентрацию и прогрессирующую подвижность сперматозоидов. АндроДоз может использоваться в послеоперационной медикаментозной терапии сопровождения у больных, перенесших варикоцелэктомию, особенно у пациентов старше 35 лет с двусторонним варикоцеле.

**Ключевые слова:** варикоцеле, патоспермия, соноэластография, эндоваскулярная склеротерапия

### Combined therapy pathospermia patients after endovascular sclerotherapy of testicular veins

O.B. Zhukov, V.A. Ukolov, A.A. Zhukov

Research Institute of Urology, Ministry of Health of Russia, Moscow

We examined 44 patients with varicocele and pathospermia as asthenia and 30 patients experienced oligozoospermia and 14 patients in the control group. Of these, the marriage of the 21 patients (16 — experimental, 5 — control). Total of 43 patients were operated on both groups. The patients of the experimental group comprised 29 people, one patient withdrew from the trial group because of changing of place of living. There were 14 patients in the control group. Among the patients of both groups with subclinical varicocele operated 6 patients, with stage I — 10 patients, with stage II — 18, with stage III — 9. Age of the patients operated on experimental and control groups were comparable and reached  $34.1 \pm 7.2$  years, and  $31.2 \pm 4.6$  years, respectively. All patients underwent endovascular sclerotherapy of testicular veins, of which the 3<sup>rd</sup> patients underwent both sides. AndroDoz complex in less time helps restore semen parameters, improving the morphology, increasing the concentration and progressive motility. AndroDoz can be used in support of post-operative medical therapy in patients after varicocelectomy, especially in patients older than 35 years with bilateral varicocele.

**Key words:** varicocele, pathospermia, sonoelastography, endovascular sclerotherapy

#### Введение

Согласно современным взглядам на патогенез варикоцеле, если пациенту не оказывается своевременная помощь, направленная на устранение варикоцеле, сперматогенез продолжает прогрессивно ухудшаться. При этом не существует корреляции между степенью нарушения оплодотворяющей способности спермы и степенью варикозного расширения вен. При выборе метода оперативного лечения необходимо учитывать результаты обследования больного, функциональное состояние почек, данные ультразвуковой доплерографии, флеботонометрии и селективной флебографии.

Есть современные особенности больного варикоцеле. Это зачастую возраст около 30–35 лет, возмож-

ный нераспознанный рецидив заболевания с урологическим анамнезом вспомогательных половых желез: заболеваний предстательной железы, семенных пузырьков, иногда с признаками венозной недостаточности вен нижних конечностей, веноокклюзивной эректильной дисфункцией (ЭД), наружным и внутренним геморроем, что определяет данное заболевание как проявление тазовой венозной болезни.

Известно, что созревание сперматозоидов происходит под влиянием секретов вспомогательных половых желез: придатков яичек (эпидидимиса), предстательной железы, семенных пузырьков [1–6]. Нарушение функции этих органов способно приводить к снижению количественных и функциональных

показателей эякулята: концентрации, подвижности, морфологии сперматозоидов, нарушению акросомальной реакции, образованию антиспермальных антител (АСАТ). Принято считать [7], что биохимическим маркером функции придатков являются L-карнитин и нейтральная  $\alpha$ -гликозидаза. Терапевтическая роль L-карнитина в лечении мужского бесплодия подтверждается многочисленными наблюдениями [6, 8–16, 17].

L-карнитин секретируется из эпителия семявыносящих канальцев придатка яичка. Затем попадает внутрь сперматозоидов, где он накапливается в виде свободного или ацетилированного L-карнитина. Мужской половой тракт содержит отделы с наибольшей концентрацией L-карнитина в человеческом организме: ткани придатка яичка, семенная плазма и сперматозоиды. L-карнитин в основном находится в матриксе митохондрий, где расположены ферменты, отвечающие за  $\beta$ -окисление длинноцепочечных жирных кислот. L-карнитин играет ключевую роль в  $\beta$ -окислении длинноцепочечных жирных кислот в митохондриях – он регулирует поступление ацильных групп, транспортируя свободные жирные кислоты и производные ацил-кофермента А внутри митохондрий, и тем самым регулирует энергетический метаболизм [1, 18].

Отечественная биологически активная добавка АндроДоз содержит L-карнитин 240 мг в суточной дозе в форме тартрата. АндроДоз представляет собой полноценный комплекс для улучшения сперматогенеза (табл. 1). Помимо L-карнитина в его состав входят L-аргинин, карнозин, коэнзим Q<sub>10</sub>, глицирризиновая кислота, витамины А и Е, микроэлементы цинк и селен, известные своими свойствами повышать качество спермы. Совместная комбинация 9 действующих веществ усиливает действие отдельных компонентов и оказывает комплексное действие на репродуктивную систему мужчины. Особенности технологии и производства комплекса АндроДоз позволяют увеличить биодоступность и пролонгированное высвобождение активных веществ.

### Материалы и методы

Нами проведено обследование 44 больных с варикоцеле и патоспермией в виде астено- и олигозооспермии – 30 больных опытной и 14 больных контрольной группы. Из них в браке состоял 21 больной (16 – из опытной, 5 – из контрольной группы). Критериями включения для обеих групп были: варикоцеле, нарушение сперматогенеза, приведшее к бесплодию, в течение 6 месяцев и более по данным 2 спермограмм с интервалом не менее месяца.

Критерии исключения – аутоиммунное бесплодие, больные с тяжелой соматической патологией: сахарный диабет, системные заболевания, генетические

**Таблица 1.** Состав комплекса АндроДоз

Наименование	Содержание в суточной дозировке	Содержание в 1 капсуле	Эффекты
L-аргинин	720 мг	180 мг	Стимулирует синтез тестостерона, регулирует функцию оксида азота при формировании ЭД
Карнозин	92 мг	23 мг	Улучшает качественные показатели спермы: повышает концентрацию, подвижность, количество и оплодотворяющую способность сперматозоидов
L-карнитин	240 мг	60 мг	Повышает подвижность сперматозоидов
Коэнзим Q <sub>10</sub>	10 мг	2,5 мг	Увеличивает подвижность сперматозоидов
Глицирризиновая кислота	6 мг	1,5 мг	Нормализует метаболизм андрогенов, снижает вязкость спермы
Цинк	3,6 мг	0,9 мг	Стимулируют синтез тестостерона, активизирует сперматогенез
Селен	34 мкг	8,5 мкг	Стимулируют синтез тестостерона, активизирует сперматогенез
Витамин Е	3,2 мг	0,8 мг	Повышают подвижность и концентрацию сперматозоидов
Витамин А	0,36 мг	0,09 мг	Повышают подвижность и концентрацию сперматозоидов

аномалии, гормональные нарушения, индивидуальная непереносимость препарата.

Схема исследовательских действий представлена в табл. 2.

**Таблица 2.** Дизайн исследования

№		T <sub>0</sub>	T <sub>1</sub>	T <sub>3</sub>	T <sub>6</sub>
1.	Клинико-лабораторная диагностика, уровень гормонов (пролактин, тестостерон, лютеинизирующий гормон, фолликулостимулирующий гормон)	+	+	+	+
2.	Спермограмма	+	+	+	+
3.	АСАТ		+	+	+
4.	Шкала простатита	+	+	+	+
5.	3D–4D ультразвуковая ангиография яичка и придатка (рис. 1, 2)	+	+	+	+
6.	Ультразвуковая эластография яичка и придатка	+	+	+	+
7.	Трансректальное ультразвуковое исследование	+	+	+	+

**Примечание.** T<sub>0</sub> – первое посещение, T<sub>1</sub> – 2-е обращение на 30-й день после начала лечения, T<sub>3</sub> – 3-е обращение на 90-й день после начала лечения, T<sub>6</sub> – 4-е обращение на 180-й день после начала лечения.

Всем больным с патозооспермией проводилась ультразвуковая эластография (УЗЭГ) яичка и придатка.

Эластичность ткани (упругость) – свойство ткани, дающее возможность оказывать влияющей на нее силе механическое сопротивление и принимать после ее (силы) спада исходную форму. Эластография – методика определения эластичности (упругости) тканей. Это своего рода инструментальная пальпация, дающая возможность получать *объективные* результаты. Получение данных в виде цветного изображения или цифровых значений (*жесткость ткани* – способность ткани противостоять сдавливанию и *смещение ткани* – изменение размеров изучаемой ткани в ответ на приложенное воздействие) может быть основано на: ультразвуке, магнитно-резонансной томографии и компьютерной томографии. УЗЭГ – это собиратель-

ное название для различных методик получения изображения и измерения эластических свойств тканей, основанных на применении ультразвука. Для получения данных к изучаемой ткани должно быть приложено давление (ультразвуковым датчиком, дополнительным оборудованием, создающим вибрацию, звуковыми волнами (ARFI – acoustic radiation force imaging) или физиологической пульсацией), в ответ на которое произойдет смещение/деформация изучаемого очага. В ходе исследования к придатку яичка и яичку при помощи линейного датчика применялась мягкая компрессия, оцениваемая по стандартной шкале компрессии, выведенной на экран монитора. Оптимальной степенью компрессии для исследования считались 3–4 балла по стандартной шкале. Исследователь добивался совпадения угла сканирования и вектора компрессии, что важно для получения изображения с минимальным количеством артефактов. Оценивалась жесткость тканей, способность сопротивляться деформации и противоположное качество ткани – эластичность, т. е. способность испытывать значительные упругие деформации без разрушения при сравнительно небольшой действующей силе. Данные характеристики ткани отображались на экране при помощи цветowego картирования, сопоставлялись с цветовой шкалой жесткости, выведенной на экран (рис. 3).

Если изучаемый очаг плотнее окружающих тканей, то давление на изучаемую область приведет к смещению всего очага, менее плотный очаг деформируется больше, чем окружающие его ткани. Оценка смещае-

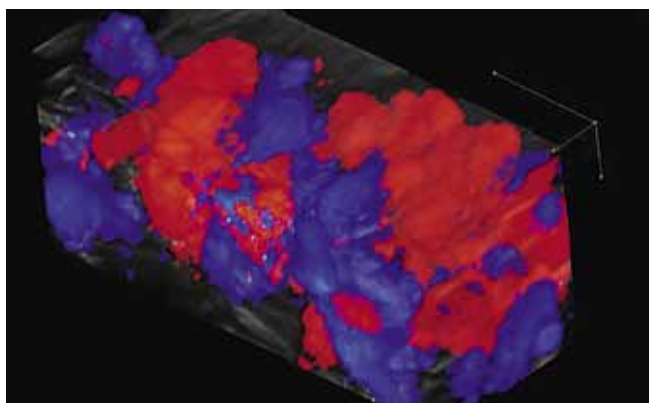
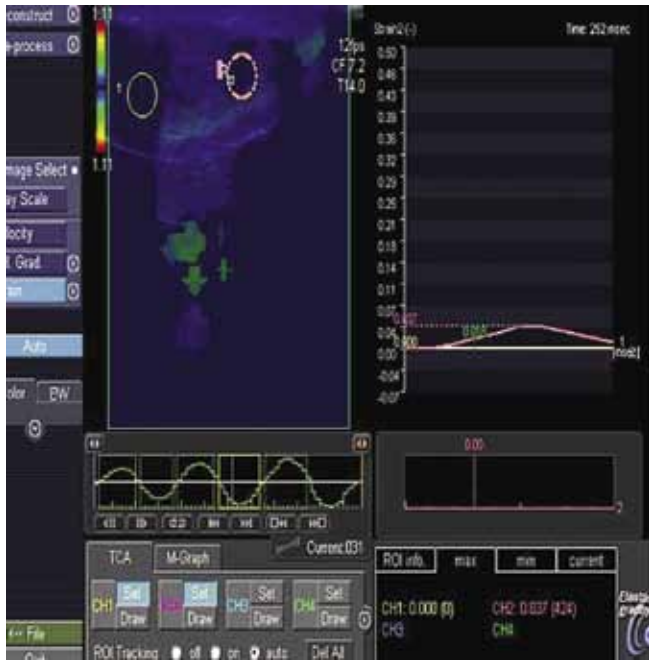

Рис. 1. 3D–4D ультразвуковая ангиография семенного канатика




Рис. 2. Дуплексные признаки варикоцеле



**Рис. 3.** УЗЭГ яичка и придатка у больного с варикоцеле

мости изучаемой ткани проводилась с помощью тканевого доплера (отслеживание движения ткани – tissue tracking). Цветовое отображение результатов в режиме реального времени дает представление об эластических свойствах образований: голубой = плотная ткань = незначительный сдвиг, зеленый = нормальная ткань = средний сдвиг, красный = мягкая ткань = высокая степень сдвига. В дальнейшем, после математической обработки полученных результатов, строились графики, отражающие степень смещения изучаемой ткани, и высчитывался коэффициент повреждения ткани – tissue lesion ratio, TLR (так называемая количественная эластография) [19]. По значению этого коэффициента судили о характере плотности ткани.

Получение эякулята проводили по рекомендациям ВОЗ. Параметры спермограммы также были изучены по стандартам ВОЗ. Для проведения экспериментов полученный объем эякулята после разжижения разливали по 1 мл в пробирки.

Всего оперировано 43 больных из обеих групп. Больные опытной группы составили 29 человек, 1 пациент выбыл из исследования по причине смены постоянного места жительства. Больные контрольной группы составили 14 человек. Из всех больных обеих групп с субклинической стадией варикоцеле оперировано 6 больных, с I стадией – 10 больных, со II стадией – 18, с III – 9. Возраст оперированных больных опытной и контрольной групп был сравним и составил  $34,1 \pm 7,2$  года и  $31,2 \pm 4,6$  года соответственно. Всем больным проведена эндоваскулярная склеротерапия тестикулярных вен 3 % этоксисклеролом 2,0 мл, из них 3 пациентам она выполнена с двух сторон. Интраопе-

рационно использовались рентгенозащитные накладки для яичек. Всем пациентам выполнялся правосторонний бедренный доступ. Исключались флеботометрические критерии регионарной почечной веной гипертензии, а именно давление в левой почечной вене > 11 мм рт. ст. (148,5 мм вод. ст.), градиент давления между левой почечной веной и нижней полую веной > 4 мм рт. ст. (54 мм вод. ст.) Также исключались флебографические признаки регионарной почечной веной гипертензии. После исключения регионарной почечной веной гипертензии проводилась установка многоцелевого катетера в почечную вену. В последующем выполнялась левосторонняя почечная венография на фоне маневра Вальсальвы и селективная тестикулография. Затем определялся необходимый объем склерозанта, исходя из суммарного диаметра тестикулярных вен (в среднем 4,0 мл 3 % этоксисклерола). После этого проводилась экспозиция склерозанта в течение 10 мин, а затем вводился контраст для подтверждения эффективности операции. Интраоперационно получали так называемый «стаз контраст». Далее происходило удаление катетера и выполнялся компрессионный гемостаз. Операция проходила в день госпитализации, выписка на следующий день. При проведении флебографии были выявлены аномалии развития левой почечной вены в виде кольцевидной деформации – у 7 больных из общего числа больных обеих групп, аномалия впадения левой тестикулярной вены во внутреннюю подвздошную вену – у 1 больного, еще у 1 пациента выявлен неполный тромбоз левой наружной подвздошной вены, выраженное расширение вен таза и передней брюшной стенки с вено-венозными компенсаторными перетоками к левой половине мошонки из системы правой поверхностной вены бедра. Средневзвешенная продолжительность операции составила  $27,4 \pm 15,3$  (12–120) мин.

Контроль качества эякулята проходил через 1, 3 и 6 мес. Наличие спонтанно наступившей беременности оценивалось в течение первого года после операции. В послеоперационном периоде, начиная с 8-го дня, 29 больным опытной группы назначали АндроДоз по 2 капсулы 2 раза в день в течение 3 мес. Контрольную группу составили 14 оперированных больных без приема препаратов, улучшающих сперматогенез в послеоперационном периоде.

### Результаты

В ходе обследования соноэластография была выполнена у 39 пациентов: у 25 больных опытной группы и у 14 больных группы контроля. Снижение эластичности ткани с наличием очагов повышенной плотности придатка яичка было выявлено у 14 пациентов (у 9 больных из опытной группы и у 5 больных из контрольной), из них участки сниженной эхогенности неоднородной структуры обнаружены у 3 пациентов

опытной группы. В режиме энергетического и цветового доплеровского картирования в данных зонах отмечалось обеднение сосудистого рисунка и снижение индекса перфузии. Применение УЗЭГ придатка яичка у больных с варикоцеле обусловлено тем, что высокая плотность придатка яичка у этих больных зачастую коррелирует с низким уровнем карнитина, обуславливающим снижение фертильности эякулята.

Через 3 мес контрольное исследование показало, что в опытной группе больных с варикоцеле происходит снижение коэффициентов эластичности ткани в среднем в 1,7 раза по сравнению с контрольной группой пациентов, учитывая исходные показатели, уменьшается площадь картирования синим цветом в среднем на 24 % от исходной, что коррелировало с улучшением сперматогенеза (рис. 4–6).

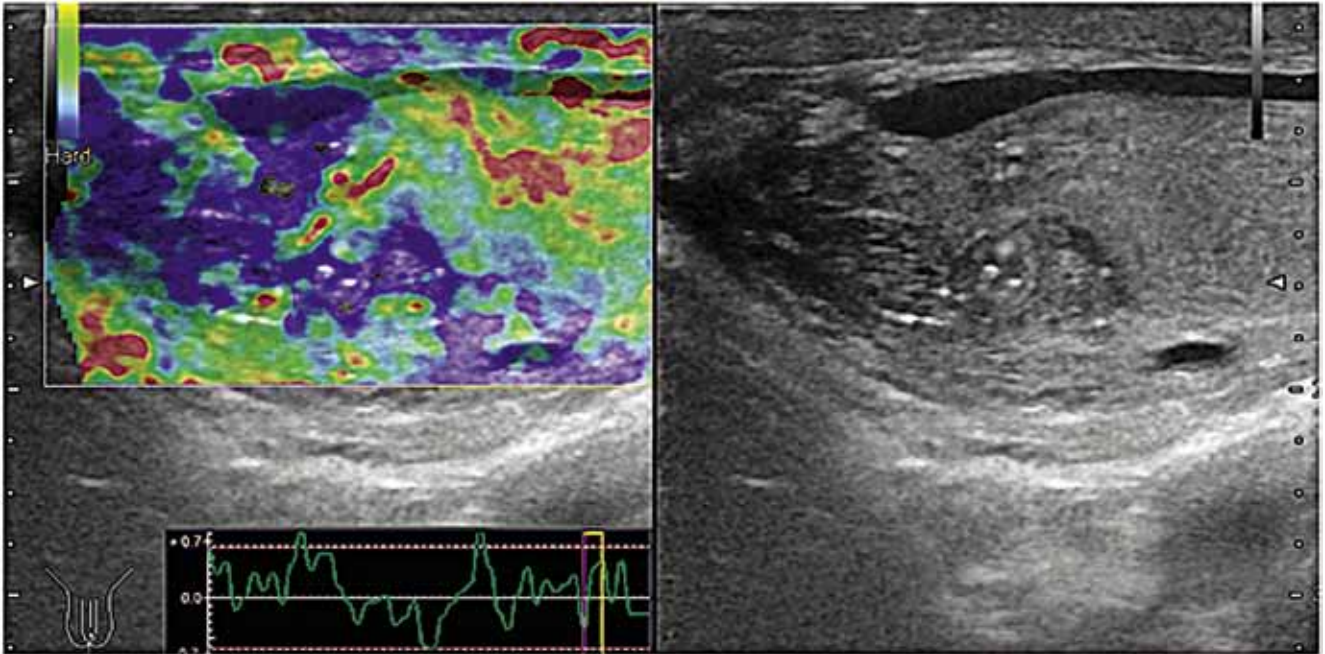


Рис. 4. Эластография придатка левого яичка до лечения

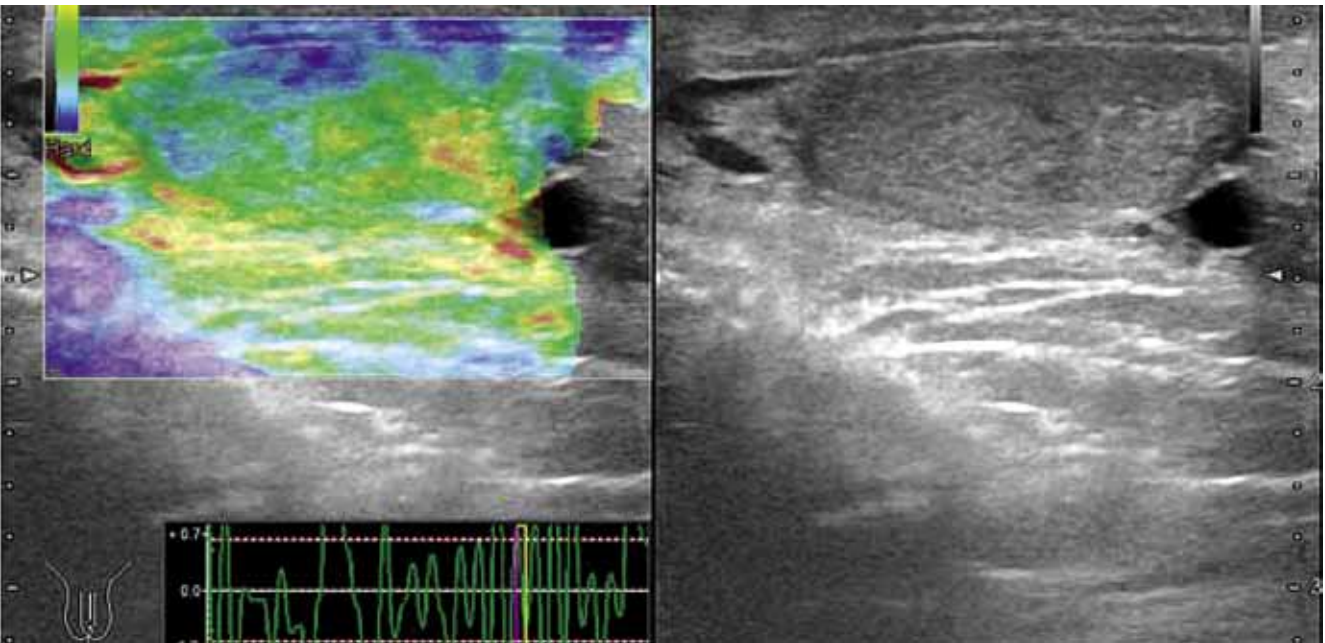


Рис. 5. Уменьшение плотности ткани придатка яичка на фоне терапии Андродозом в виде появления участков, картирующихся в зеленый цвет в области центральной и периферической зон придатка яичка

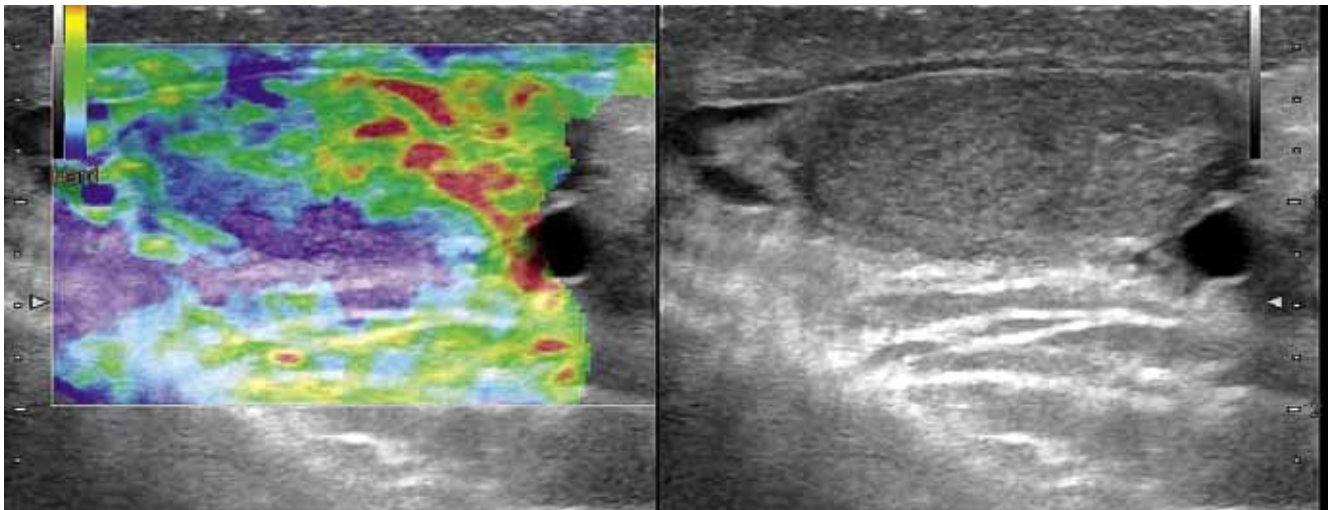


Рис. 6. Уменьшение плотности ткани придатка яичка на фоне терапии АндроДозом

На этапе включения наблюдалось уменьшение плотности ткани придатка яичка на фоне терапии АндроДозом в виде появления участков, картирующихся в зеленый цвет в области центральной и периферической зон придатка яичка (см. рис. 4).

Это свидетельствовало о восстановлении функциональной ткани и насыщении ее L-карнитином, а также о блокировании воспалительного процесса в наиболее подверженных его действию зонах придатка яичка (см. рис. 6).

С учетом комплексного воздействия АндроДоза можно предположить его опосредованное влияние на уровень андрогенов мужчины за счет донатора NO L-аргинина, в том числе способного улучшать микроциркуляцию в ткани яичка и придатка (рис. 7, 8).

В опытной группе больных, перенесших эндоваскулярную склеротерапию тестикулярных вен, концентрация сперматозоидов увеличилась на 28,7 % по сравнению с контрольной группой. Анализ результатов проводился через 30 дней после начала лечения, и они улучшались на протяжении всего дальнейшего наблюдения (см. рис. 7).

Подвижность сперматозоидов в опытной группе улучшилась на 52,9 % по сравнению с группой контроля и улучшалась на протяжении 3 мес. Наступление спонтанной беременности отмечено у 9 партнерш оперированных больных, сроки наступления беременности – от 4 до 12 мес после операции (табл. 3). У одной из партнерш оперированных нами пациентов обнаружена левосторонняя трубная внематочная беременность через 1 мес после начала терапии АндроДозом, потребовавшая лапароскопической тубэктомии.

При сравнении фертильности эякулята опытной и контрольных групп выявлено, что в опытной группе подвижность сперматозоидов превысила контрольную на 52,9 % и улучшалась на протяжении 3-месячного наблюдения.

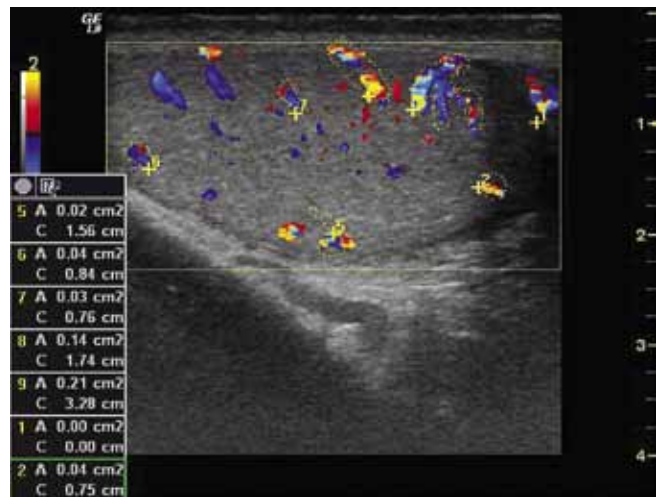


Рис. 7. Определение индекса васкуляризации яичка при варикоцеле до лечения АндроДозом ( $9 \pm 3,1\%$ )

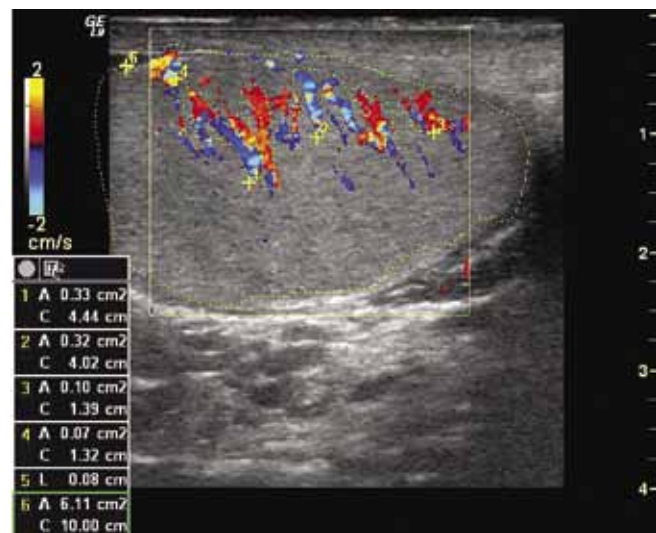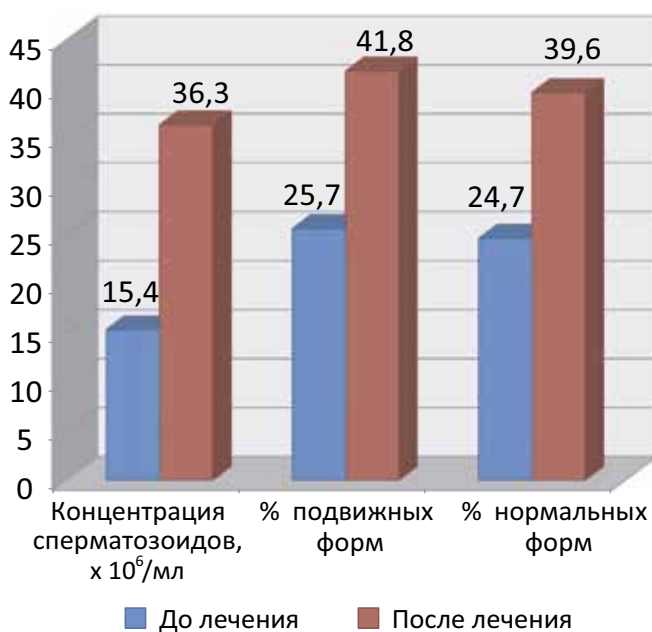


Рис. 8. Определение индекса васкуляризации яичка при варикоцеле через 3 мес применения АндроДоза ( $17 \pm 4,7\%$ )

**Таблица 3.** Сравнительная характеристика данных спермограммы до и после лечения

	Опытная группа		Контрольная группа	
	до лечения	после лечения	до лечения	после лечения
Концентрация сперматозоидов, $\times 10^6/\text{мл}$	15,4 $\pm$ 2,2	36,3 $\pm$ 3,4	14,9 $\pm$ 2,1	26,3 $\pm$ 3,9
% подвижных форм	25,7 $\pm$ 1,2	41,8 $\pm$ 1,9	24,7 $\pm$ 2,5	29,5 $\pm$ 3,5
% нормальных форм	24,7 $\pm$ 3,5	39,6 $\pm$ 3,5	24,8 $\pm$ 2,8	29,3 $\pm$ 4,1

Концентрация сперматозоидов в этой группе прогрессивно улучшалась, а морфологические параметры эякулята опытной группы улучшились на 17,4 % по сравнению с контрольной группой. Проведенный анализ показал достоверное улучшение показателей концентрации сперматозоидов, повышение процента их подвижных форм и увеличение количества нормальных форм у пациентов опытной группы по сравнению с группой контроля ( $p < 0,001$ ) (рис. 9). В контрольной группе статистически достоверных изменений


**Рис. 9.** Сравнительная характеристика данных спермограммы до и после лечения больных из опытной группы ( $n = 29$ )

не наблюдалось, что подтверждает клиническую эффективность используемого препарата.

### Обсуждение

Сегодня можно констатировать отсутствие единой концепции патогенеза как в отношении собственно варикоцеле, так и сопутствующего бесплодия. Согласие не достигнуто даже по ряду ключевых моментов, в связи с чем до сих пор не разработаны патогенетические основы лечебной тактики, особенно в отношении детского и подросткового возраста. Несмотря на

это в настоящее время большинство урологов единодушны в своем мнении, что коррекция варикоцеле является необходимым оперативным пособием для профилактики и нормализации сперматогенеза. Это было подтверждено данными метаанализа рандомизируемых контролируемых исследований и клинических наблюдений, который показал, что при коррекции варикоцеле происходит улучшение параметров спермограммы (увеличивается общее количество, концентрация и подвижность сперматозоидов), редукция повреждения ДНК сперматозоидов, улучшение ультраструктуры сперматозоидов, однако несмотря на это вопрос о частоте спонтанных беременностей у партнерш пациентов после варикоцелэктомии остается открытым. Для помощи в этом вопросе необходим препарат сопровождения для более ранней и длительной коррекции репродуктивных нарушений, возникающих в послеоперационном периоде. К этим мероприятиям можно отнести терапию сопровождения комплексом АндроДоз. Возраст молодых родителей поэтапно становится близким к 29,8 годам, когда мужчина задумывается о реализации своей репродуктивной функции. С учетом комплексного воздействия АндроДоза можно предположить его опосредованное влияние на уровень андрогенов мужчины за счет донатора NO L-аргинина, в том числе способного улучшать микроциркуляцию в ткани яичка и придатка, а наличие микроэлементов цинка и селена позволяет нормализовать функцию предстательной железы у мужчин с простатическими причинами нарушения фертильности.

### Выводы

Восстановление сперматогенеза у больных с варикоцеле после операции происходит в сроки от 4 до 12 мес. В методике данной операции не предусмотрено повреждающего действия на паравазальные ткани. Следовательно, нет риска развития гидроцеле. Осложнений в виде тромбофлебита, экстравазации, острых и отсроченных реакций на контраст не выявлено. С учетом малой инвазивности и хорошей переносимости можно рекомендовать данный метод оперативного лечения варикоцеле в качестве приоритетного в крупных специализированных медицинских учреждениях. Комплекс АндроДоз в более короткие сроки способствует восстановлению

параметров эякулята, улучшая морфологию, увеличивая концентрацию и прогрессирующую подвижность сперматозоидов. АндроДоз может использоваться в послеоперационной медикаментозной терапии сопровождения у больных, перенесших варикоцелэктомию, особенно у больных старше 35 лет с двусторонним варикоцеле, уменьшением размеров и изменениями эхоструктуры придатка и яичка, с низким RI < 0,6, концен-

трацией сперматозоидов 5–10 млн в 1,0 мл эякулята и у больных с нарушенной морфологией сперматогенеза.

Совместная комбинация 9 действующих веществ является синергетической и усиливает действие отдельных компонентов, оказывая комплексное влияние на репродуктивную систему мужчины, что можно использовать в профилактических целях у мужчин старше 35 лет, приступивших к реализации репродуктивной функции.

## Л И Т Е Р А Т У Р А

1. Male infertility best practice policy committee of the American urological association; practice committee of the American society for reproductive medicine. Report on varicocele and infertility. *Fertil Steril* 2004; 82(Suppl 1):142–5.
2. Practice committee of American society for reproductive medicine. Report on varicocele and infertility. *Fertil Steril* 2008;90(Suppl 5):247–9.
3. Dohle G.R., Colpi G.M., Hargreave T.B. et al. The EAU working group on male infertility. EAU guidelines on male infertility. *Eur Urol* 2005;48:703–11.
4. Jain T., Gupta R.S. Trends in the use of intracytoplasmic sperm injection in the United States. *N Engl J Med* 2007;357:251–7.
5. Clarke B.G. Incidence of varicocele in normal men and among men of different ages. *JAMA* 1966;198:1121–2.
6. Greenberg S.H., Lipshultz L.I., Wein A.J. Experience with 425 subfertile male patients. *J Urol* 1978;119:507–10.
7. Артифексов С.Б., Рыжаков Ю.Д. Состояние репродуктивной функции у мужчин с варикоцеле. *Совр мед* 1989; 5:111–3.
8. Пугачев А.Г., Евдокимов В.В., Ерасова В.И. Варикоцеле у детей и подростков. *Урол и нефрол* 1995;2:34–6.
9. Евдокимов В.В., Пугачев А.Г., Захариков С.В. и др. Социальная значимость варикоцеле. *Андрол и генит хир* 2001;2:59–63.
10. Корнилов В.Г., Перепанова Т.С. Мужское бесплодие при варикоцеле. *Мат. III Всесоюз. съезда урологов. Минск, 1984. С. 319–20.*
11. The influence of varicocele on parameters of fertility in a large group of men presenting to infertility clinics. *World Health Organization. Fertil Steril* 1992;57:1289–93.
12. Gorelick J.I., Goldstein M. Loss of fertility in men with varicocele. *Fertil Steril* 1993;59:613–6.
13. Коган М.И., Афоко А., Тампуори Д. и др. Варикоцеле: противоречивая проблема. *Урол и нефрол* 2009;6:67–71.
14. Боголюбов С.В., Витязева И.И., Брагина Е.Е., Косорукова И.С. Варикоцеле как мужской фактор бесплодия в клинике ВРТ. Тезисы докладов XXI Международной конференции РАРЧ. М., 2011. С. 113.
15. MacLeod J. Seminal cytology in the presence of varicocele. *Fertil Steril* 1965; 16(6):735–57.
16. Comhaire F. The pathogenesis of epididymo-testicular dysfunction in varicocele: factors other than temperature. *Adv Exp Med Biol* 1991;286:281–7.
17. Sweeney T.E., Rozum J.S., Gore R.W. Alteration of testicular microvascular pressures during venous pressure elevation. *Am J Physiol* 1995;269(1 Pt 2):37–45.
18. Fujisawa M., Yoshida S., Kojima K. et al. Biochemical changes in testicular varicocele. *Arch Androl* 1989; 22(2):149–59.
19. Comhaire F. Scrotal thermography in varicocele. *Adv Exp Med Biol* 1991;286:267–70.