

Ультразвуковая соноэластография мошонки в диагностике фертильности мужчины

О.Б. Жуков, О.В. Юрченко, В.И. Кырпа, А.А. Жуков

ФГБУ «Научно-исследовательский институт урологии» Минздрава России, Москва

Контакты: Олег Борисович Жуков ob.zhukov@yandex.ru

Цель: определение возможности использования соноэластографии мошонки в оценке репродуктивной функции мужчин.

Материалы и методы. Исследование проведено у мужчин 20–44 лет. Первую группу составили 25 больных с секреторным бесплодием. Во 2-ю группу включены 25 пациентов с бесплодием при варикоцеле. Третья группа (контрольная) включала 12 мужчин в возрасте 22–31 года с реализованной репродуктивной функцией (1 и более детей). Исследование проводили на ультразвуковом сканере экспертного класса Acuson S2000 производства компании «Сименс», использовался сверхвысокочастотный датчик 18L6 HD. Половые гормоны исследовались на иммунохемилюминесцентном анализаторе Access 2 производства Beckman Coulter (США). Получение и исследование эякулята проводили по Рекомендациям ВОЗ (5-е издание).

Результаты. Скорость сдвига поперечной волны V_s у мужчин с секреторным бесплодием и при варикоцеле составляла 1,5–1,6 м/с и была увеличена на 35–45 % по сравнению с аналогичным параметром у репродуктивно здоровых мужчин. Более чем в половине случаев подобное увеличение скоростных показателей и уменьшение площади картирования так называемых «мягких» участков придатка яичка сопровождалось снижением концентрации и доли активноподвижных сперматозоидов. Применение подобного метода инструментальной диагностики позволит на этапе предварительного ультразвукового скрининга заподозрить нарушение репродуктивного потенциала у мужчины.

Ключевые слова: мужское бесплодие, ультразвуковая соноэластография, скорость сдвига поперечной волны, качественная визуализация степени смещения ткани

Ultrasonic sonoelastography of scrotum in the diagnosis of male fertility

O.B. Zhukov, O.V. Yurchenko, V.I. Kyrpa, A.A. Zhukov

Research Institute of Urology, Ministry of Health of Russia, Moscow

Objective: to determine the possibility of using detect the scrotum in assessing reproductive function of men.

Materials and methods. The study was conducted in men aged 20–44 years. The first group of men was 25 patients with secretory infertility. The second group included 25 male infertility varicocele. The control group presents 12 men in the age range 22–31 year with the implementation of the reproductive function of 1 or more children. The study was performed by ultrasonic scanner expert class Acuson S2000 manufacture of the company Siemens, was used microwave sensor 18L6 HD. Sex hormones were studied on immunochemiluminescence analyzer Access 2 production Beckman Coulter (USA). Obtaining and study of ejaculate was carried out according to Recommendations of the WHO (5th edition).

Results. The application of research shear transverse wave V_s men with secretory infertility and varicocele is accompanied by the increase of its value to 1.5–1.6 m/s and is characterized by 35–45 % from similar parameters of reproductive healthy men. In half of the cases studies such an increase in performance and decrease in the area of mapping the so-called “soft” areas of the epididymis is accompanied by a decrease in the concentration and actively motile sperm. The use of such method of instrumental diagnostics will allow at the stage of preliminary ultrasound screening to suspect a violation of the reproductive capacity of men.

Key words: male infertility, ultrasonic sonoelastography, speed shift transverse wave, quality visualization of a shift tissue

Введение

Способность к зачатию у мужчин определяется многими факторами, среди которых наиболее важными являются подвижность, морфологическая зрелость и концентрация сперматозоидов. Данные параметры фертильности подвержены значительным колебаниям в течение репродуктивной жизни мужчины и связаны с совокупностью экзогенных и эндогенных причин [1]. Диагностировать, а тем более прогнозировать эти из-

менения вовремя не всегда удается, так как необходима определенная подготовка больного в виде воздержания и проведение сложного анализа эякулята. В последнее время практическим урологам и специалистам по ультразвуковой диагностике стало более доступно проведение соноэластографии урологических органов, которая включает в себя исследование не только простаты, но и почек, мочевого пузыря, мошонки, женских репродуктивных органов. И если дан-

ная методика ранее применялась только с целью дифференциальной диагностики доброкачественных и злокачественных заболеваний, то теперь есть возможность оценивать и репродуктивный потенциал исследуемых пар [2, 3]. Давно было отмечено, что в придатке яичка, представленном системой канальцев, происходит созревание сперматозоидов. Для их биохимического созревания нужны ионы кальция, глицерилфосфорилхолин, карнитин и дигидротестостерон высокой концентрации [4]. Уровень содержания этих компонентов в придатке яичка, а также продолжение созревания сперматозоидов, возможно, будут отражаться в изменении плотности ткани и коррелировать с данными соноэластографии придатка яичка. Опыт проведения большого количества ультразвуковых исследований органов мошонки при мужском бесплодии натолкнул нас на мысль о целесообразности использования принципов соноэластографии мошонки в оценке фертильности мужчин. В основу подобного вида исследований положен принцип эластичности ткани. Физические основы данной диагностической методики заключаются в том, что при деформации тела возникает сила, которая стремится восстановить прежние размеры и форму тела. Эластография отображает механические свойства ткани и разницу в выраженности деформации здоровых и патологически измененных тканей. Цветовое отображение результатов в режиме реального времени дает представление об эластических свойствах образований: голубой = плотная ткань = незначительный сдвиг; зеленый = нормальная ткань = средний сдвиг; красный = мягкая ткань = высокая степень сдвига. Однако обычная компрессионная соноэластография обладает рядом недостатков, которые ограничивают ее применение в широкой клинической практике, в том числе в андрологии [5]. Трудности стандартизации в степени компрессии привели ученых к следующему этапу применения данной технологии в виде исследования сдвига поперечной волны, которое не обладает этими недостатками. В современных ультразвуковых приборах это – технология Acoustic Radiation Force Impulse (ARFI) в виде форсированного низкочастотного ультразвукового импульса, генерируемого датчиком. Она представлена двумя методами: качественной визуализацией степени смещения ткани (Virtual Touch Tissue Imaging) и количественным показателем скорости распространения поперечных волн (Virtual Touch Tissue Quantification)[6].

В отличие от традиционных ультразвуковых исследований в В-режиме, при которых визуализация анатомических структур происходит на основе акустического импеданса, технология ARFI описывает относительные физические свойства тканей (жесткость/эластичность). В этом смысле технология визуализации Virtual Touch Tissue Imaging больше напоми-

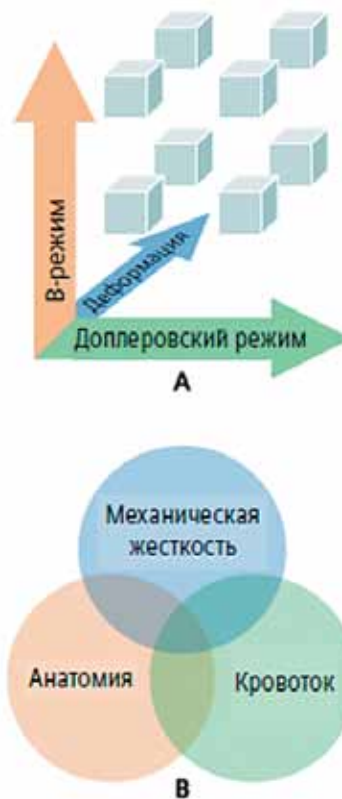

Рис. 1. Данные по механической жесткости ткани можно объединить с анатомическими данными (В-режим) и сведениями о кровотоке (доплеровский режим) (А), в результате чего фактический диагноз устанавливается по данным, лежащим на пересечении трех объемов информации (В). По данным Siemens Medical Solutions (США)

нает пальпацию, чем традиционное ультразвуковое исследование. Кроме того, приложение для количественного анализа плотности ткани Virtual Touch Tissue Quantification позволяет выполнять измерения, связанные с жесткостью ткани.

Чем выше плотность ткани, тем выше скорость распространения поперечной волны. Таким образом, технология ARFI расширяет возможности ультразвуковых исследований и предоставляет информацию, дополнительную к данным традиционного ультразвукового сканирования, включая отображение анатомической локализации патологической структуры (рис. 1).

Целью нашего исследования стало определение возможности использования соноэластографии мошонки в оценке репродуктивной функции мужчин.

Материалы и методы

Исследование проведено у мужчин 20–44 лет (средний возраст $31,2 \pm 6,5$ года). Первую группу мужчин составили 25 больных с секреторным бесплодием (средний возраст $30,8 \pm 4,7$ года). Во 2-ю группу включены 25 пациентов с бесплодием при варикоцеле (средний возраст $30,4 \pm 4,9$ года), в 3-ю (контрольную) – 12 мужчин в возрасте 22–31 год (средний воз-

Таблица 1. Распределение пациентов в исследуемых группах по возрасту

Группа	Возраст, годы				
	20–25	25–30	30–35	35–40	40–45
1-я (секреторное бесплодие)	4	5	9	4	3
2-я (бесплодие вследствие варикоцеле)	5	8	6	4	2
3-я (контрольная)	3	5	4	—	—

раст $28,4 \pm 3,6$ года) с реализованной репродуктивной функцией – 1 и более детей (табл. 1).

Исследование проводили на ультразвуковом сканере экспертного класса Acuson S2000, производства компании «Сименс», использовался сверхвысокочастотный датчик 18L6 HD.

Половые гормоны исследовались на иммунохемилюминесцентном анализаторе Access 2 производства Beckman Coulter (США). Получение и исследование эякулята проводили по Рекомендациям ВОЗ (5-е издание).

Результаты

В режиме соноэластографии проводили исследования фактора качества визуализации (QF), значение которого $> 60\%$ указывает на минимальный коэффициент артефактов (рис. 2).

В ходе обследования соноэластография яичек и придатка была выполнена у всех мужчин и была этапом ультразвукового комплексного исследования органов мошонки. Снижение эластичности ткани и наличие очагов повышенной плотности придатка яичка были выявлены у 34 пациентов (14 больных 1-й группы и 20 больных 2-й группы), участки сниженной эхогенности неоднородной структуры обнаружены у 12 пациентов 2-й группы. В режиме энергетического и цветового доплеровского картирования в данных зонах отмечалось обеднение сосудистого рисунка и снижение индекса перфузии. В 3-й группе подобных изме-

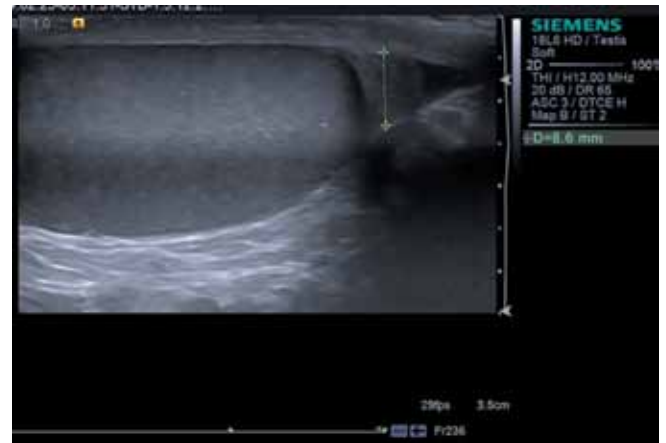

Рис. 3. Нормальный придаток яичка

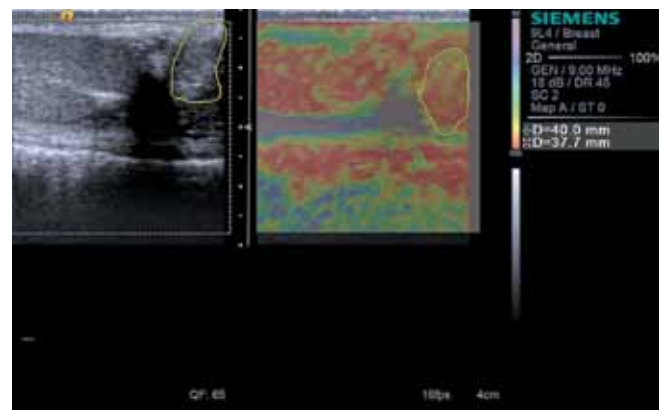


Рис. 4. Качественная эластография придатка яичка (eSie Touch Elasticity Imaging) до лечения у больного варикоцеле

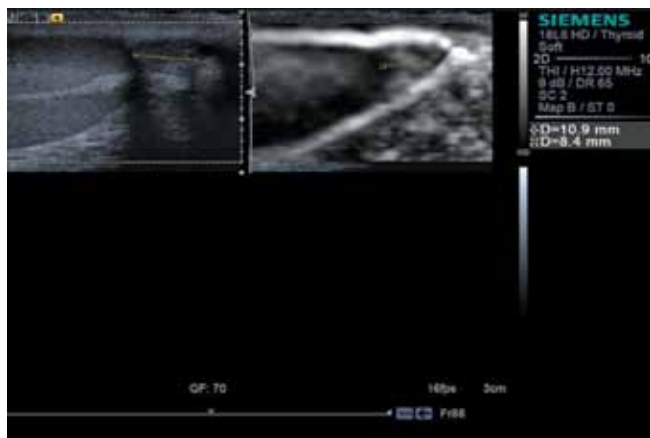

Рис. 2. QF придатка яичка

нений не найдено. В норме головка придатка яичка представлена более эхогенным, чем яичко, образованием (рис. 3).

У мужчин контрольной группы площадь картирования «мягких» участков придатка яичка составляла $0,42 \pm 0,12 \text{ см}^2$ (рис. 4), скорость распространения поперечной волны в придатке яичка – $1,27–1,32 \text{ м/с}$ (рис. 5).

Результаты исследования скорости поперечной волны, картирования мягких участков придатка яичка, данных спермограммы и уровня тестостерона представлены в табл. 2.

Из данных табл. 2 следует, что чем выше скорость распространения поперечной волны и больше пло-

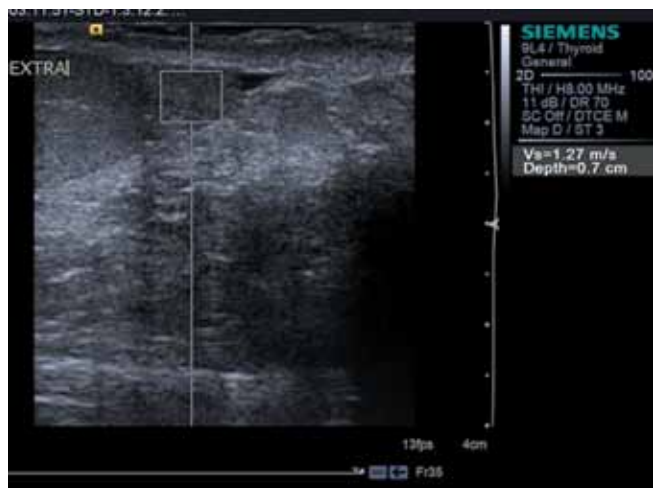

Рис. 5. Скорость поперечной волны придатка яичка в норме

щадь картирования «мягкой» ткани придатка яичка при соноэластографии придатка яичка, тем выше концентрация сперматозоидов, их быстрое поступательное движение (рис. 6).

Таблица 2. Результаты сравнения данных ARFI в исследуемых группах больных с результатами спермограммы и содержанием тестостерона в сыворотке крови

Группа	Скорость распространения поперечной волны V_s , м/с	Площадь картирования «мягкой» ткани, см ²	Концентрация сперматозоидов, млн/мл	Подвижность		Объем эякулята, мл	Содержание тестостерона, нг/мл
				быстрое поступательное движение, %	медленное поступательное движение, %		
1-я (секреторное бесплодие)	1,47 ± 0,26	0,52 ± 0,01	79,03 ± 74,1	66,0 ± 6,6	18,0 ± 1,1	3,9 ± 1,07	4,12 ± 1,07
2-я (варикоцеле)	1,67 ± 0,32	0,69 ± 0,02	66,0 ± 60,6	23,0 ± 3,4	24,0 ± 3,1	2,88 ± 1,52	3,75 ± 0,7
3-я (репродуктивно здоровые мужчины)	1,27 ± 0,11	0,82 ± 0,12	96,0 ± 41,6	72,0 ± 14,4	12 ± 3,25	4,5 ± 1,32	5,46 ± 1,27

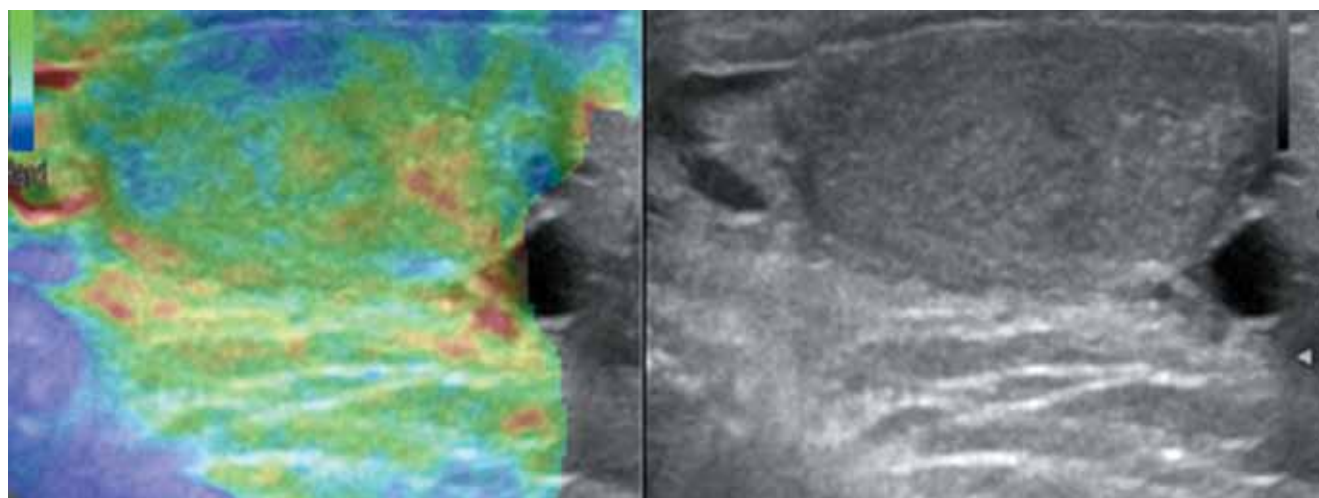


Рис. 6. Качественная эластография придатка яичка (eSie Touch Elasticity Imaging); картирование «мягкой» ткани придатка яичка

Вопрос о возможной корреляции с половыми гормонами — фолликулостимулирующим гормоном, лютеинизирующим гормоном, пролактином и тестостероном — необходимо рассматривать в дальнейших исследованиях.

Обсуждение

Анализ тканевой деформации в ультразвуковой диагностике — это новая перспективная область научных исследований. По мере того как эта новая технология находит все более широкое применение, чуть ли не ежегодно появляются сообщения об областях ее клинического использования. Изучение функциональных возможностей методики эластографии eSie Touch и расширенного пакета приложений Virtual Touch в отношении выявления, диагностики, лечения и наблюдения онкологических заболеваний, хронической печеночной недостаточности, поражений костно-мышечной системы и других заболеваний только начинается. Эти методики все чаще внедряются в повседневную практику медицинских учреждений во всем мире, во многих из которых они уже

стали новым стандартом диагностики [7–10]. Так, M. Li et al. в 2012 г. высоко оценили диагностическую значимость эластографии в режиме реального времени при дифференциальной диагностике необструктивной и обструктивной азооспермии [11]. В настоящее время нами проводятся дополнительные исследования для подтверждения клинической эффективности методик eSie Touch и Virtual Touch в новых областях применения при мужском факторе бесплодия и васкулогенных нарушениях эрекции. Подтверждение предварительных результатов требует проведения более масштабных и многоцентровых исследований при более широкой доступности этих технологий.

Хорошо изученным фактом является то, что созревание сперматозоидов происходит под влиянием секретов вспомогательных половых желез: придатков яичек (эпидидимиса), предстательной железы, семенных пузырьков [5]. Нарушение функции этих органов способно приводить к снижению количественных и функциональных показателей эякулята: концентрации, подвижности, морфологии сперматозоидов, нарушению акросомальной реакции, образованию антиспермальных антител. Принято считать [11], что биохимическими маркерами функции придатков являются L-карнитин и нейтральная α -гликозидаза. Терапевтическая роль L-карнитина в лечении мужского бесплодия подтверждается многочисленными наблюдениями.

L-карнитин секретируется из эпителия семявыносящих канальцев придатка яичка. Затем он попадает внутрь сперматозоидов, где накапливается в виде свободного или ацетилированного L-карнитина. Мужской

половой тракт содержит отделы с наибольшей концентрацией L-карнитина в человеческом организме: ткани придатка яичка, семенная плазма и сперматозоиды. L-карнитин в основном находится в матриксе митохондрий, где расположены ферменты, отвечающие за β -окисление длинноцепочечных жирных кислот. Он регулирует поступление ацильных групп, транспортируя свободные жирные кислоты и производные ацилкофермента А внутри митохондрий, и тем самым регулирует энергетический метаболизм и кинематику сперматозоидов. Одним из возможных направлений применения соноэластографии при нарушении репродуктивного потенциала мужчины будет являться ультразвуковой мониторинг в виде исследования сдвига поперечной волны придатка яичка на фоне приема карнитинсодержащих препаратов.

Выводы

Скорость сдвига поперечной волны V_s у мужчин с секреторным бесплодием и бесплодием при варикоцеле составляет 1,5–1,6 м/с, что превышает аналогичный показатель репродуктивно здоровых мужчин на 35–45 %. Более чем в половине случаев подобное увеличение скоростных показателей и уменьшение площади картирования так называемых «мягких» участков придатка яичка сопровождается снижением концентрации и доли активноподвижных сперматозоидов. Применение подобного метода инструментальной диагностики позволит на этапе предварительного ультразвукового скрининга заподозрить нарушение репродуктивного потенциала у мужчины.

ЛИТЕРАТУРА

1. Male Infertility Best Practice Policy Committee of the American Urological Association; Practice Committee of the American Society for Reproductive Medicine. Report on varicocele and infertility. *Fertil Steril* 2004;82(Suppl 1):S142–5.
2. Practice Committee of American Society for Reproductive Medicine. Report on varicocele and infertility. *Fertil Steril* 2008;90(Suppl 5):S247–9.
3. Dohle G.R., Colpi G.M., Hargreave T.B. et al.; EAU Working Group on Male Infertility. EAU guidelines on male infertility. *Eur Urol* 2005;48(5):703–11.
4. Jain T., Gupta R.S. Trends in the use of intracytoplasmic sperm injection in the United States. *N Engl J Med* 2007;357(3):251–7.
5. Clarke B.G. Incidence of varicocele in normal men and among men of different ages. *JAMA* 1966;198(10):1121–2.
6. Yoneda M., Suzuki J., Kato S. et al. Non-alcoholic fatty liver disease: US-based acoustic radiation force impulse elastography. *Radiology* 2010;256(2):640–7.
7. Nightingale K., Soo M.S., Nightingale R., Trahey G. Acoustic radiation force impulse imaging: *in vivo* demonstration of clinical feasibility. *Ultrasound Med Biol* 2002;28(2):227–35.
8. Melodelima D., Bamber J.C., Duck F.A., Shipley J.A. Transient elastography using impulsive ultrasound radiation force: a preliminary comparison with surface palpation elastography. *Ultrasound Med Biol* 2007;33(6):959–69.
9. Nightingale K., McAleavey S., Trahey G. Shear-wave generation using acoustic radiation force: *in vivo* and *ex vivo* results. *Ultrasound Med Biol* 2003;29(12):1715–23.
10. Garra B.S. Imaging and estimation of tissue elasticity by ultrasound. *Ultrasound Q* 2007;23(4):255–68.
11. Li M., Du J., Wang Z.Q., Li F.H. The value of sonoelastography scores and the strain ratio in differential diagnosis of azoospermia. *J Urol* 2012;188(5):1861–6.